



**CURSO TECNICO EM OPTOMETRIA**

**DIEGO CARVALHO DE MELO FREIRE**

**ESTUDO ACERCA DA RELEVÂNCIA DO PAPEL DO OPTOMETRISTA NA  
DETECÇÃO DO CERATOCONE**

FORTALEZA - CE

2021

**Diego Carvalho de Melo Freire**

**ESTUDO ACERCA DA RELEVÂNCIA DO PAPEL DO OPTOMETRISTA NA  
DETECÇÃO DO CERATOCONE**

**Trabalho de Conclusão de Curso  
apresentado ao Centro de Formação  
Profissional Ratio como requisito  
parcial para a obtenção do diploma do  
curso Técnico em Optometria.**

**Orientador(a): Prof. Antônio Cláudio  
da Silva Maciel**

FORTALEZA - CE

2021

**DIEGO CARVALHO DE MELO FREIRE**

**ESTUDO ACERCA DA RELEVÂNCIA DO PAPEL DO OPTOMETRISTA NA  
DETECÇÃO DO CERATOCONE**

**Trabalho de Conclusão de Curso  
apresentado ao Centro de Formação  
Profissional Ratio como requisito  
parcial para a obtenção do diploma  
do curso Técnico em Optometria.**

**Monografia aprovada em \_\_\_\_ / \_\_\_\_ / \_\_\_\_**

**BANCA EXAMINADORA**

---

Prof. Antônio Claudio da Silva Maciel  
(Orientador)

---

Prof. Rickson Bosco Crispim

---

Prof. Francisco Alencar Mota

À Deus pela força para nunca desistir e a  
minha família pelo apoio em todo o momento.

## RESUMO

O ceratocone é uma doença da córnea, caracterizada pelo aumento progressivo da curvatura da córnea, bem como pela diminuição progressiva de sua espessura. Em outras palavras, a córnea (parte mais anterior do olho), torna-se “pontuda” e “fina”. Na evolução natural do ceratocone, a córnea perde progressivamente sua conformação original (levemente curva) e adquire um formato atípico (extremamente curva, semelhante a um cone). A atuação do optometrista na saúde primária pode colaborar de forma efetiva para a saúde visual da população, neste estudo relacionamos esta atuação voltada para a suspeita de casos de ceratocone. O estudo teve por objetivo geral discutir o papel do optometrista no atendimento de pacientes com suspeita de ceratocone. De forma específica os objetivos foram: analisar o papel do optometrista na saúde primária; Compreender as definições de ceratocone e quais os seus tipos; Identificar os exames voltados para suspeita de ceratocone e descrever as formas de compensação óptica e de acompanhamento nos casos de ceratocone. Diante disso o optometrista deve assegurar ao paciente informações suficientes que o tranquilize e oriente quanto as formas de tratamento e uso de compensações ópticas. Destacamos que o optometrista em casos de identificação do ceratocone, deve buscar dar orientação ao paciente e aos seus familiares. Outros fatores importantes é o conhecimento sobre os tipos de exames existentes para a identificação da patologia e qual o tipo correto. Os exames atuais dispõem de qualidade tecnológica que favorece o melhor tratamento. Quanto ao tratamento, neste estudo, compreendemos e identificamos a evolução tecnológica das lentes de contato para casos de ceratocone, inclusive com potencial de produção individualizado. Este conhecimento sobre as lentes de contato é importante que o optometrista os tenha, em função da melhor indicação ao paciente. O conhecimento é a possibilidade de um atendimento optométrico de maior qualidade. Desta forma, conclui-se que o optometrista, quando preparado e possuído de conhecimento sobre patologias que afetam a saúde visual, pode, de forma efetiva contribuir para a melhora da qualidade de vida visual das populações atendidas.

**Palavras chave:** Optometrista; Ceratocone; Avaliador Primário.

## ABSTRACT

Keratoconus is a disease of the cornea, characterized by the progressive increase of the curvature of the cornea, as well as by the progressive diminution of its thickness. In other words, the cornea (the most anterior part of the eye) becomes "pointed" and "thin". In the natural evolution of keratoconus, the cornea progressively loses its original (slightly curved) conformation and acquires an atypical (extremely curved, cone-like) shape. The performance of the optometrist in primary health can collaborate effectively for the visual health of the population, in this study we relate this action directed to the suspicion of cases of keratoconus. The objective of the study was to discuss the role of the optometrist in the care of patients with suspected keratoconus. Specifically, the objectives were: to analyze the role of the optometrist in primary health; Understand the definitions of keratoconus and what its types; To identify the examinations aimed at suspected keratoconus and to describe the forms of optical and follow-up compensation in cases of keratoconus. Therefore, the optometrist must assure the patient enough information to reassure him or her and advise on the treatment and use of optical compensations. We emphasize that the optometrist in cases of identification of keratoconus, should seek to give guidance to the patient and their relatives. Other important factors are the knowledge about the types of tests that exist to identify the pathology and which type is correct. The current exams have technological quality that favors the best treatment. Regarding the treatment, in this study, we understood and identified the technological evolution of contact lenses for keratoconus cases, including individualized production potential. This knowledge about contact lenses is important for the optometrist to have them, depending on the best indication to the patient. Knowledge is the possibility of an optometric service of higher quality. Thus, it is concluded that the optometrist, when prepared and possessed of knowledge about pathologies that affect the visual health, can, in an effective way contribute to the improvement of the visual quality of life of the populations served.

**Keyword (s):** Optometrist, Keratoconus; Primary Evaluator.

## **LISTA DE ABREVIATURAS E SIGLAS**

ABNT - Associação Brasileira de Normas Técnicas

CBO – Conselho Brasileiro de Oftalmologia

CBOO – Conselho Brasileiro de Óptica e Optometria

CROOCE – Câmara Regional de Óptica Optometria do Ceará

ICO – Conselho Internacional de Oftalmologia

OMS – Organização das Nações Unidas para a Saúde.

ONU – Organização das Nações Unidas

OPS – Organização Panamericana de Saúde

SUS – Sistema Único de Saúde

## LISTA DE FIGURAS

Figura 1 Ceratocone .....	22
Figura 2 Ceratocone 2 .....	23
Figura 3 Ceratocone avançado .....	24
Figura 4 Visão com ceratocone .....	25
Figura 5 Tipos de ceratocone .....	26
Figura 6 Tipo nipple .....	28
Figura 7 Tipo oval .....	29
Figura 08 – Mapa de diagnóstico ceratometria .....	35

## SUMÁRIO

<b>1 INTRODUÇÃO .....</b>	<b>09</b>
<b>2 OPTOMETRIA .....</b>	<b>13</b>
<b>2.1 Optometrista: avaliador primário .....</b>	<b>13</b>
<b>3 CERATOCONE .....</b>	<b>18</b>
<b>3.1 Definições .....</b>	<b>18</b>
<b>3.2 Tipos .....</b>	<b>23</b>
<b>4. EXAMES OPTOMÉTRICOS VOLTADOS PARA A SUSPEITA DE CERATOCONE .....</b>	<b>29</b>
<b>4.1 Tipos .....</b>	<b>30</b>
4.1.1 Ceratometria .....	32
4.1.2 Reflexo de Ruzutti e sinal de munson .....	33
<b>4.2 Formas de compensação óptica e acompanhamento .....</b>	<b>34</b>
4.2.1 Óculos .....	35
4.2.2 Lentes de contato .....	35
4.2.3 Transplantes .....	36
4.2.4 Croslinking .....	36
4.2.5 Implante de anel corneano .....	36
<b>5. CONSIDERAÇÕES FINAIS .....</b>	<b>37</b>
<b>REFERÊNCIAS .....</b>	<b>39</b>

## 1 INTRODUÇÃO

A atuação do optometrista na saúde primária pode colaborar de forma efetiva para a saúde visual da população, neste estudo relacionamos esta atuação voltada para a suspeita de casos de ceratocone.

O estudo teve por objetivo geral discutir o papel do optometrista no atendimento de pacientes com suspeita de ceratocone. De forma específica os objetivos foram: analisar o papel do optometrista na saúde primária; Compreender as definições de ceratocone e quais os seus tipos; Identificar os exames voltados para suspeita de ceratocone e descrever as formas de compensação óptica e de acompanhamento nos casos de ceratocone.

O ceratocone é uma doença da córnea, caracterizada pelo aumento progressivo da curvatura da córnea, bem como pela diminuição progressiva de sua espessura. Em outras palavras, a córnea (parte mais anterior do olho), torna-se “pontuda” e “fina”. Na evolução natural do ceratocone, a córnea perde progressivamente sua conformação original (levemente curva) e adquire um formato atípico (extremamente curva, semelhante a um cone).

O ceratocone é uma doença controlável, que pode ser bem manuseada em suas diversas fases. Esta doença na córnea começa a se desenvolver geralmente na adolescência, a partir dos 15 anos de idade em média, e apresenta seu pico de evolução entre os 15 e 25 anos. Entretanto, existem alguns casos de aparecimento e evolução precoces (antes dos 15 anos) e também casos de aparecimento e evolução tardia (após os 30 anos).

Embora não seja tão conhecido quanto outros problemas da visão como a Miopia e o Astigmatismo, o Ceratocone é uma doença ocular muito mais comum do que se imagina. Atinge com mais frequência os adolescentes e jovens.

A doença costuma iniciar na puberdade e se não tratada a tempo pode evoluir, em alguns casos, para o transplante da córnea. O ceratocone é uma doença degenerativa progressiva da córnea que ocorre em 1 a cada 20 mil pessoas.

Apesar das causas do ceratocone ainda não serem totalmente determinadas, acreditam que associações aos processos alérgicos e ao hábito de coçar dos olhos constantemente e também aos fatores genéticos, serem agravantes para o processo evolutivo e avanço da doença.

O sintoma do ceratocone é percebido com o aumento do astigmatismo. Na sua fase inicial, o ceratocone apresenta-se como um astigmatismo irregular, levando o paciente a trocar o grau do astigmatismo com muita frequência. Nas fases quando o ceratocone avançado, a correção visual com óculos já não resolve e as lentes de contato passam a ser a opção para correção da visão.

O principal sintoma do ceratocone é a visão borrada e distorcida tanto para longe quanto para perto. Alguns podem relatar diplopia (visão dupla) ou poliopia (percepção de várias imagens de um mesmo objeto), necessidade de apertar os olhos e halos em torno das luzes, fotofobia (sensibilidade excessiva à luz) faz parte das queixas dos pacientes com ceratocone e astigmatismo.

Atualmente, já é possível tratar a doença em todas as suas fases, desde as mais iniciais até mesmo aquelas em que a doença já apresenta um quadro mais evoluído.

Importa, contudo, que profissionais da saúde, em particular o optometrista tenham conhecimentos técnicos e capacidade profissional para uma abordagem eficiente junto ao paciente.

Nesse sentido, o presente desenvolve uma abordagem qualitativa sobre o tema e discute, na forma de capítulos, os temas que favoreçam o melhor conhecimento sobre o papel do optometrista no atendimento a pacientes com suspeita de ceratocone.

Este estudo compreendeu que para conquistar os objetivos pretendidos foi necessário estabelecer quais critérios e caminhos a seriam adotados e percorridos. A pesquisa, inicialmente buscou situar o optometrista como profissional da saúde, especificamente da atenção básica, um profissional avaliador primário da saúde visual.

De forma a compreender o papel do optometrista no atendimento de pacientes com suspeita de ceratocone, optou-se por discutir os conceitos e as circunstâncias da ceratocone e como o profissional optometrista pode atuar de forma a identificar o problema e minimizar os danos causados. Desta forma, discutir-se a ceratocone e seus tratamentos, diante disso, optou-se por uma abordagem qualitativa, descritiva e bibliográfica, de forma a referenciar adequadamente o presente trabalho.

A metodologia para responder a tais conceitos e condutas partem segundo Gil do que vem a ser pesquisa: “Pesquisa é um conjunto de ações, propostas para encontrar a solução para um problema, que têm por base procedimentos racionais e sistemáticos. A pesquisa é realizada quando se tem um problema e não se tem informações para solucioná-lo”. (GIL,2002, p.42).

Somando-se a essa afirmação, Minayo (2003) destaca que o questionamento deve ser um processo constante na caminhada do pesquisador uma “atividade básica das ciências na sua indagação e descoberta da realidade” (MINAYO,2003 p.23).

A autora afirma que a pesquisa é uma ação prática teórica de constante, que se renova constantemente numa busca permanente pela aproximação com a verdade, uma ação que nunca se esgota, fazendo uma combinação particular entre teoria e os resultados obtidos (MINAYO,2003).

O presente estudo caracteriza-se como uma pesquisa de abordagem qualitativa, do tipo bibliográfico e descritivo.

De acordo com Canzonieri (2011)

A pesquisa qualitativa busca entender o contexto onde o fenômeno ocorre, delimita a quantidade de sujeitos pesquisados e intensifica o estudo sobre o mesmo. Sua pretensão é compreender, em níveis aprofundados, tudo o que se refere ao homem, enquanto indivíduo ou membro de um grupo de sociedade. Por isso exige observações de situações cotidianas em tempo real e requer uma descrição e análise subjetiva da experiência (CANZONIERI, 2011, p. 38)

Tendo uma abordagem qualitativa da pesquisa, porque de acordo Minayo “possibilita uma maior aproximação com o cotidiano e as experiências vividas pelos próprios sujeitos”. (MINAYO 2003, p.33).

A base desse aprofundamento é a pesquisa bibliográfica, que segundo o autor Gil (2002, p 27) “em virtude da disseminação de novos formatos de informações, estas pesquisas passaram a incluir outros tipos de fontes, como livros, artigos, revistas, bem como material disponibilizado na internet.” Em função da escassez de materiais sobre a atuação do optometrista, muito da pesquisa concentrou-se em artigos da rede mundial de computadores, artigos esses de instituições e pesquisadores qualificados. Foram consultados os bancos de dados da Pubmed (Medline), LILACS e a Biblioteca do Centro de Estudos de Oftalmologia.

A postura foi a de descrever o objeto, não tendo a pretensão de intervir com qualquer ação, por isso foi adotada a metodologia descritiva. A metodologia de pesquisa descritiva “realiza-se o estudo, a análise, o registro e a interpretação dos fatos do mundo físico sem a interferência do pesquisador” (GIL, 2002, p.61). A finalidade é observar, registrar e analisar os fenômenos ou sistemas técnicos sem, contudo, entrar no mérito dos conteúdos”. (GIL, 2002, p.61).

O estudo não tem por objetivo repostas definitivas, este é um trabalho inicial sobre a temática, novos trabalhos serão necessários para o aprofundamento da questão da atuação do optometrista junto a pacientes com ceratocone.

O estudo divide-se em sete capítulos, inicialmente com um abreve introdução expositiva sobre a temática, no segundo capítulo situa o optometrista como o profissional da saúde básica e como avaliador primário da saúde visual.

O segundo capítulo aborda a ceratocone, sua definição e tipos. O terceiro capítulo apresenta os exames optométricos voltados a suspeita de ceratocone, o quarto capítulo apresenta as formas de compensações ópticas e o acompanhamento devido aos pacientes com a patologia, e por fim, descrevemos as considerações finais.

O estudo é uma abordagem inicial sobre o tema, desta forma, o estudo reconhece os limites inerentes a pesquisa do tipo, contudo, acredita contribuir de forma efetiva para o aperfeiçoamento do conhecimento sobre a ceratocone.

## **2 OPTOMETRIA**

Quando se relaciona a atuação do optometrista e a ceratocone, importa compreender qual o status profissional do optometrista, desta forma, pode-se compreender o papel do profissional suas atribuições em casos de ceratocone e como este profissional pode, na Saúde Básica contribuir para diagnósticos breves e que antecipem males maiores.

No presente capítulo desenvolveremos uma análise sobre o optometrista e sua atuação no mercado de trabalho. Inicialmente descreveremos o conceito de optometrista e sua historicidade. Importante analisar as questões históricas que envolvem a profissão para que assim possamos superar controvérsias sobre a atuação profissional do optometrista. A profissão vem ganhando cada vez mais espaço no mercado de trabalho e beneficiando socialmente boa parte da população.

Fato é, que o reconhecimento das instituições internacionais de saúde vinculadas a ONU reconhecem e incentivam a atuação do profissional, como veremos a seguir.

A segunda parte do capítulo trata da importância da optometria como avaliador na atenção básica à saúde. O estudo, mesmo que breve, descreve a atuação do profissional e sua singular importância no atendimento a atenção básica, em particular a população que não tem acesso imediato à oftalmologia.

### **2.1 Optometrista: avaliador primário**

O Optometrista é o profissional da área da saúde, não médica, responsável pela avaliação primária da saúde visual e ocular. Está capacitado para identificar, diagnosticar, corrigir e prescrever soluções ópticas (óculos, lentes de contato, filtros, prismas, terapias e exercícios visuais) que irão compensar as alterações visuais (ex. miopia, astigmatismo, hipermetropia e presbiopia - “vista cansada”) e ou reabilitar as condições de todo o sistema visual. Previne, sempre que possível, a insurgência de distúrbios visuais por meio da reeducação ou aplicação de metodologias para melhorar a eficiência da visão. Sua formação permite ainda identificar uma alteração visual de ordem patológica ocular (ex. a catarata, glaucoma) ou sistêmica (ex.

hipertensão, diabetes), nesses casos, encaminha o paciente ao profissional médico. (CBOO, 2018)

Para o desempenho de seu trabalho, o optometrista não utiliza qualquer medicamento ou técnica invasiva ao corpo humano. Em todo o mundo integra a equipe de cuidado com os olhos e sua atuação é fundamental no combate a cegueira evitável. (CBOO, 2018)

A profissão de optometrista se estende por séculos na história de acordo a CBOO (2018) a Optometria é uma profissão secular, surgiu nos Estados Unidos em 1870, aproximadamente. É independente, completamente difundida e respeitada em mais de 130 países, entre eles Estados Unidos, Canadá, México, Cuba, Costa Rica, Uruguai, Paraguai, Colômbia, Inglaterra, Alemanha, Itália, Portugal, Espanha, Rússia, Japão, China, Índia, África do Sul, Israel, Líbano, Austrália, Nova Zelândia e outros.

A profissão é reconhecida e fomentada ainda, notoriamente, por organizações mundiais, como a Organização Mundial da Saúde – OMS, Organização Pan-Americana da Saúde – OPAS, a Organização das Nações Unidas – ONU/UNESCO e Organização Internacional do Trabalho – OIT. A OMS preconiza que “a Optometria é a primeira barreira contra a cegueira evitável no mundo”

Um reconhecimento que ganham o amparo legal também no Brasil, com a edição da Lei nº 12.842/2013 reiterou o pacífico entendimento do STJ e das Organizações Internacionais sobre a atuação do Optometrista, reiterando a prescrição e adaptação de lentes de grau são atividades também de competência do Optometrista.

A formação também recebeu reconhecimento do Ministério da Educação, a formação em Optometria é autorizada e chancelada pelo Ministério da Educação. O curso de Bacharel em Optometria tem duração de 5 anos, com mais de 3.105 horas/aula dedicadas ao estudo de todo o sistema visual, além de matérias exclusivamente vinculadas ao globo ocular e seus anexos. A biologia, química, física óptica, anatomia, patologia, neurologia, ergonomia também fazem parte da sua grade curricular.

O campo de atuação profissional do Optometrista pode ser autônomo, atuar em Clínicas, Programas de Educação Visual, Centro de Reabilitação, Hospitais e

consultórios, sozinho ou em equipe multidisciplinar. No Brasil são mais de uma centena de Optometristas atuando junto ao Sistema Único de Saúde – SUS, garantindo à população uma significativa melhora no acesso a cuidados com a saúde visual. Infelizmente o Brasil começou tarde na inserção deste profissional respeitado em todo o mundo e de atuação fomentada pela Organização Mundial da Saúde – OMS, Organização Panamericana de Saúde – OPAS e, inclusive, pelo Conselho Internacional de Oftalmologia – ICO, contudo, agora o país está caminhando a passos largos, com novos Cursos sendo autorizados e com centenas de novos profissionais sendo formados a cada semestre, qualificados justamente para os cuidados primários da saúde ocular.

Para o presente trabalho destacamos em particular a atuação do profissional na atenção primária a saúde visual, pois este profissional pode atuar de forma preventiva quanto aos danos causados pelo uso inadequado e em demasia das telas digitais, tema que discutiremos a seguir.

Profissional optometrista, está na linha de frente no cuidado com a saúde visual e ocular. É o avaliador primário. Avalia, corrige, prescreve soluções ópticas e reabilita o sistema visual. Ao identificar patologias oculares (ex. catarata, glaucoma) ou sistêmicas (ex. diabetes), encaminha o paciente a um profissional médico.

A importância do trabalho do optometrista está, segundo pesquisas, no fato do profissional poder detectar problemas de saúde da visão ainda de forma precoce. A prevenção e a detecção precoce de deficiências oculares são os melhores recursos para combate à visão subnormal e devem ser feitas, preferencialmente, na infância (OLIVEIRA et al. 2009).

A detecção precoce de problemas visuais é uma medida de assistência primária importante, visto que a redução da capacidade visual implica no detrimento da qualidade de vida e na aprendizagem de crianças em idade escolar e os problemas de visão constituem um destes fatores (CANO e SILVA, 1994).

Dados do Ministério da Educação indicam que o número de alunos na primeira série do ensino público fundamental é de quase seis milhões. Entretanto, somente parte inexpressiva dessa população se submete a algum tipo de avaliação oftalmológica antes de ingressar na escola (ALVES; KARA-JOSÉ, 1998).

Números publicados pelo Conselho Brasileiro de Oftalmologia (CBO) mostram que no Brasil aproximadamente 20% dos escolares apresentam alguma alteração oftalmológica. Segundo o CBO, 10% dos alunos primários necessitam de correção por serem portadores de erros de refração: hipermetropia, miopia e astigmatismo; destes, aproximadamente 5% têm redução grave de acuidade visual (GRANZOTO et al., 2003).

A capacidade visual desenvolvida nos primeiros anos de vida pode apresentar alterações reversíveis, geralmente durante os primeiros anos escolares. O reconhecimento da baixa visão na infância é da maior importância, pois na maior parte das vezes ela pode ser corrigida com terapêutica adequada. Para a sociedade, representa encargo oneroso e perda de força de trabalho (TEMPORINI; KARAJOSÉ, 1995).

Os custos de implementação destes programas são incomparavelmente menores do que aqueles representados pelo atendimento a portadores de distúrbios oculares (KARÁ-JOSÉ; TEMPORINI, 1980).

Atualmente, estima-se que 45 milhões de pessoas são cegas em todo o mundo e um adicional de 135 milhões apresentam algum tipo de baixa visual. A grande maioria dos casos de cegueira está presente nos países subdesenvolvidos ou em desenvolvimento (WEST; SOMMER, 2001). Previsões atuais estimam que o número de pessoas cegas dobrará até o ano 2020. Isto se deve basicamente ao crescimento populacional mundial e ao aumento do número de pessoas acima dos 65 anos, principalmente nos países em desenvolvimento (WORLD HEALTH ORGANIZATION-WHO, 2004, apud GUEDES, 2018).

Os profissionais que trabalham com APS apresentam um papel relevante na prevenção e no controle da deficiência visual, ao estarem em contato direto e estreito com a comunidade onde estão inseridos (GOLDZWEIG et al., 2004, apud GUEDES, 2018).

O Brasil, segundo o Censo do IBGE/2000, apresenta 14,5% de sua população total com alguma deficiência, sendo que, as deficiências visuais representam 48,1%, ou seja, 11,8 milhões de pessoas (BRASIL, 2000, apud GUEDES, 2018).

Baseando-se nestes dados epidemiológicos, o Conselho Brasileiro de Oftalmologia (CBO) desenvolve uma série de ações de promoção de saúde ocular e prevenção da cegueira em âmbito nacional. Para isto, o CBO realiza parcerias com o Ministério da Saúde / Sistema Único de Saúde (SUS), Ministério da Educação, secretarias estaduais e municipais e organizações não governamentais (CBO, 2018).

Neste cenário social é que o profissional da optometria desempenha papel fundamental no atendimento à população contribuindo para a prevenção de problemas de saúde visual. O atendimento prévio do profissional apresenta um encaminhamento aos futuros atendimentos mais específicos.

Entendemos que o primeiro atendimento proporciona à população uma análise prévia dos problemas de saúde visual, em particular junto as crianças e os idosos. Pois, sabemos que o diagnóstico rápido possibilita um tratamento mais qualificado e não deixa os pacientes com maiores problemas.

Relacionando com a temática deste estudo e com a realidade das pessoas, compreender a atuação do optometrista junto à população, permite esclarecer que o profissional pode contribuir de forma significativa para a saúde visual da população, em particular nos casos de ceratocone.

### 3 CERATOCONE

Ceratocone enquanto patologia, deve ser de conhecimento do optometrista, tendo conhecimento de que este profissional não atua no processo de medicação da doença, mas como profissional da saúde deve compreender e conhecer a patologia, para assim, pode identificar e orientar os pacientes quanto ao tratamento da ceratocone.

Nas últimas três décadas houve uma evolução quanto ao diagnóstico da ceratocone, de acordo com Felix (2018), a “propedêutica complementar tem um desenvolvimento contínuo, mas houve aceleração exponencial nos últimos 30 anos.’

Historicamente, de acordo com Felix (2018)

Em 1859, William Bowman descreveu a aplicação de um oftalmoscópio para estudar a protrusão cônica da córnea. No final do século XIX, Antônio Plácido da Costa descreveu os discos que consagraram seu nome na Medicina. Os estudos com fotografia do reflexo dos discos de Plácido na córnea (fotoceratoscopia) realizados por Mark Amsler na década de 1950 possibilitaram acompanhamento longitudinal de modo a se identificar uma forma subclínica, atenuada ou forma frustra de ceratocone, que poderia evoluir para doença com manifestações clínicas. Esta foi a primeira observação que reconhece haver maior sensibilidade para diagnóstico de ceratocone por meio de exame complementar. (FELIX, 2018, p. 02)

Atualmente os exames contam com tecnologias digitais que possibilitam o mapeamento da córnea evidencia ou não a existência de ceratocone. Desta forma, os exames passaram de uma postura analógica, para uma situação tecnológica totalmente digital, em que aparelhos digitais mapeiam a corne a medem a curvatura e se, eventualmente apresentam situações de anomalia como casos de ceratocone.

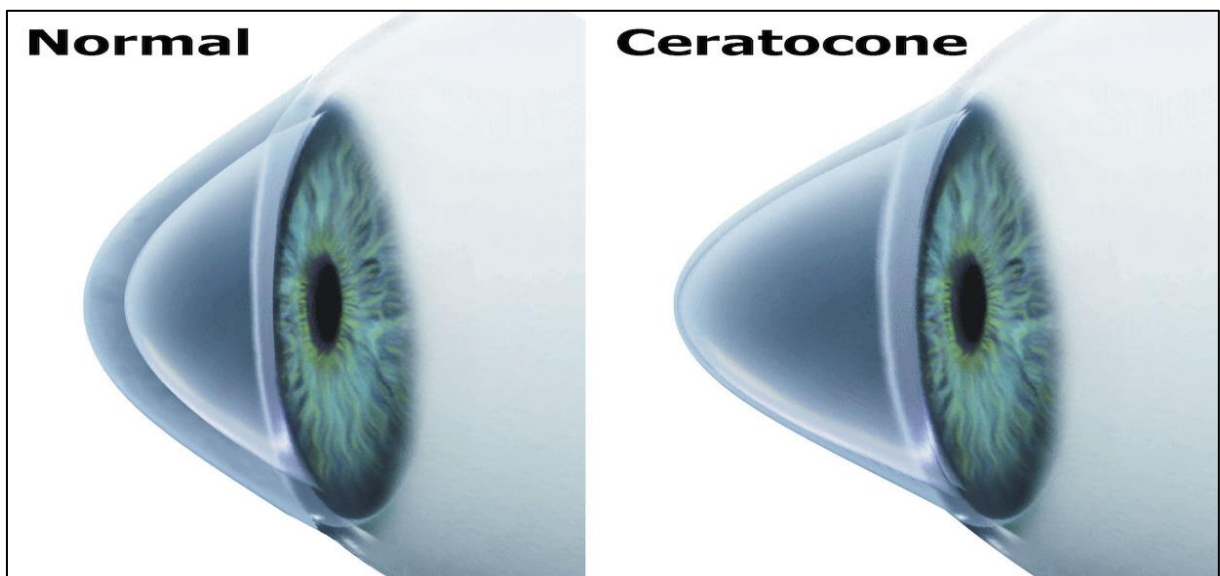
#### 3.1 Definições

A palavra ceratocone se deriva de duas palavras gregas: *karato* que significa córnea e *konos* que significa cone. Desta forma, como o próprio nome diz, no ceratocone a córnea apresenta protuberância (como um cone) e afinamento, causando embaçamento e distorção na visão.

O ceratocone, ou córnea cônica é uma desordem não inflamatória , na qual existe uma modificação na espessura e formato da córnea, geralmente bilateral (em ambas as córneas) e assimétrico.

O Ceratocone é uma doença ocular não inflamatória que afeta o formato e a espessura da córnea, provocando a percepção de imagens distorcidas. A evolução do ceratocone é quase sempre progressiva com o aumento do astigmatismo, mas pode estacionar em determinados casos.

Figura 01 – Ceratocone



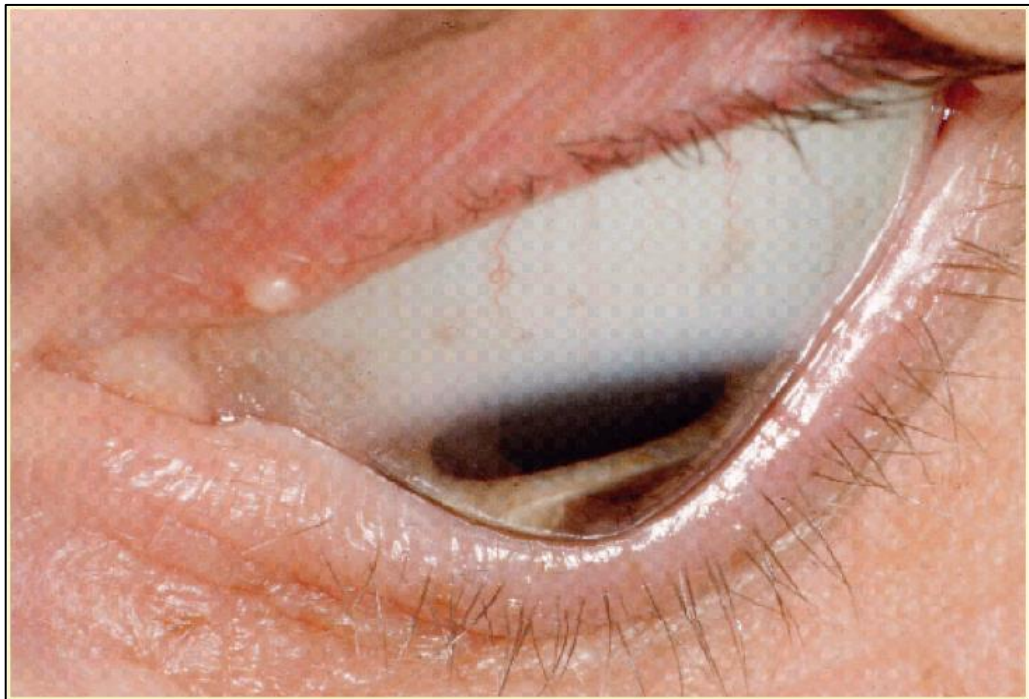Fonte: BASTOS, 2012

Na sua fase inicial, o ceratocone apresenta-se como um astigmatismo irregular, levando o paciente a trocar o grau do astigmatismo com frequência. O diagnóstico definitivo desta patologia é feito com base nas características clínicas e com exames objetivos como a topográfica corneana e a paquimetria ultrassônica. (NOGUEIRA, 2017)

Segundo Felix (2018), a ceratocone é uma doença da córnea tipo ectasia, na qual a córnea aumenta sua curvatura de forma irregular e assume formato de cone. Esta alteração causa astigmatismo com irregularidade, o que leva a distorção das imagens e determina limitação para a eficiência das lentes esfero-cilíndricas de óculos.

Apesar do ceratocone poder levar a uma acentuada perda de visão, raramente leva a cegueira.

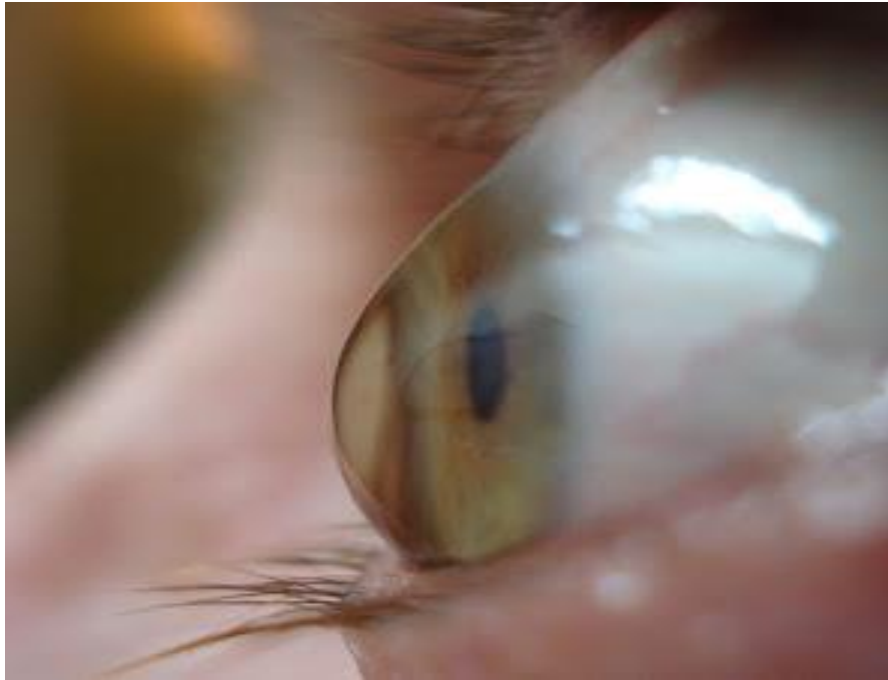Figura 02 – Ceratocone 2



Fonte: Felix 2018

O ceratocone ocorre por perda da rigidez do estroma da córnea, num processo de falência biomecânica que cursa com afinamento e protrusão da região central ou para-central. A doença é bilateral (acomete ambos os olhos) e tem caráter progressivo, porém é comum haver assimetria entre os olhos (um dos olhos ser mais acometido). Inicia-se geralmente na adolescência, afeta um pouco mais as mulheres do que os homens, e evolui geralmente até 30 ou 35 anos, quando geralmente ocorre uma estabilização natural.

Figura 03 - Ceratocone avançado



Fonte; BASTOS, 2012

De acordo com Nogueira (2017)

O ceratocone é a ectasia da córnea primária mais comum. A doença é não inflamatória, caracterizada por afinamento progressivo da córnea com protrusão ectásica, de modo que a córnea assume a forma cônica. Com a progressão da doença pode ocorrer protrusão apical, astigmatismo irregular, afilamento do estroma, formação de cicatrizes e importante comprometimento da acuidade visual (NOGUEIRA, 2017, p. 03)

Em geral, torna-se aparente na segunda década de vida, normalmente durante a puberdade, progredindo até a terceira ou quarta décadas de vida, quando então geralmente se estabiliza.

A doença é bilateral, mas geralmente um olho é mais afetado (assimetria), não parecendo haver diferença significativa na incidência entre os olhos direito e esquerdo. (ALVES, 2017)

O principal sintoma de Ceratocone é a visão borrada e distorcida tanto para longe quanto para perto. Alguns podem relatar diplopia (visão dupla) ou poliopia (percepção de várias imagens de um mesmo objeto), halos em torno das luzes, fotofobia (sensibilidade excessiva à luz) e coceira. (NOGUEIRA, 2017)

Figura 04 – Visão com ceratocone



Fonte; BASTOS, 2012

Quanto ao tratamento do ceratocone, varia de acordo com a gravidade da doença. O objetivo do tratamento é reabilitação visual e/ou controle da progressão da ectasia. Segundo Alves (2017).

Casos leves têm a correção óptica satisfatória da ametropia por meio de óculos. Com o avanço da doença, a acuidade visual pode ser corrigida com lentes de contato convencionais rígidas gás-permeáveis (RGP) e nos em casos mais avançados, uso de lentes com desenhos especiais. Na maioria dos casos a cirurgia está indicada quando a correção da ametropia não é satisfatoriamente obtida com tais métodos (óculos ou lentes de contato). Adicionalmente, a cirurgia deve ser considerada para evitar a progressão. Enquanto o transplante de córnea seria no passado o único procedimento cirúrgico para tratamento do ceratocone, há atualmente técnicas alternativas como implante de segmentos de anel intracorneanos, o crosslinking e a ceratectomia foto-terapeutica (PTK). (ALVES, 2017, p. 09).

Importante destacar que para o tratamento exitoso, importam a identificação do tipo de ceratocone, bem como a melhor forma de tratamento. Questões que serão abordadas a seguir.

### 3.2 Tipos

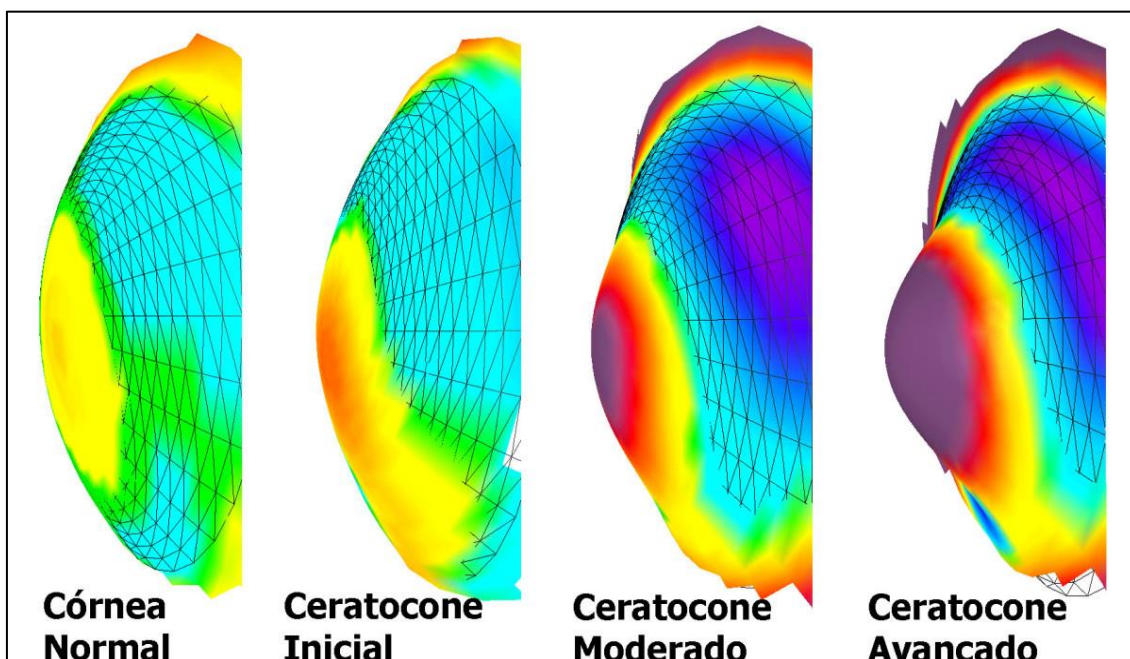
Compreender o tipo de ceratocone nem sempre é fácil em um primeiro momento, de acordo com Bastos (2017), a patologia pode ser difícil de ser identificada, diante disso, importam exames complementares.

A classificação do ceratocone consiste em: Subclínico ou Frusto Vs. Inicial: É extremamente importante observar e diferenciar sempre que possível o ceratocone inicial do ceratocone subclínico.

Pacientes jovens que apresentem suspeita de ceratocone são geralmente os mais difíceis de diagnosticar. São aqueles casos onde o ceratocone pode ser apenas um astigmatismo que está presente e que pode progredir mas sem ser necessariamente uma ectasia corneana. O ceratocone inicial geralmente é o mais difícil de diagnosticar com precisão mesmo utilizando-se de topografia ou mesmo de uma tomografia de segmento anterior para colaborar na investigação. (BASTOS, 2017, p. 02)

Bastos (2017) destaca ainda que, embora existam casos documentados na literatura de ceratocone tardio que pode surgir até mesmo por volta dos 30 anos ou mais do paciente, a maior parte dos casos de ceratocone surgem na adolescência e alguns na puberdade.

Figura 05 – Tipos de ceratocone



Fone; BASTOS, 2017

Antes que seja oferecido ao paciente e suas familiares opções de intervenções cirúrgicas mesmo que as menos invasivas é importante haver um acompanhamento através de topografias ou tomografias de segmento anterior para saber episódios de progressão estão em curso.

Pacientes jovens e com diagnóstico inicial devem ser orientados a não coçar os olhos, deve-se observar a qualidade e quantidade de lágrima e a prescrição sempre que necessário de lubrificantes em forma de lágrimas artificiais e de antialérgico ocular se necessário.

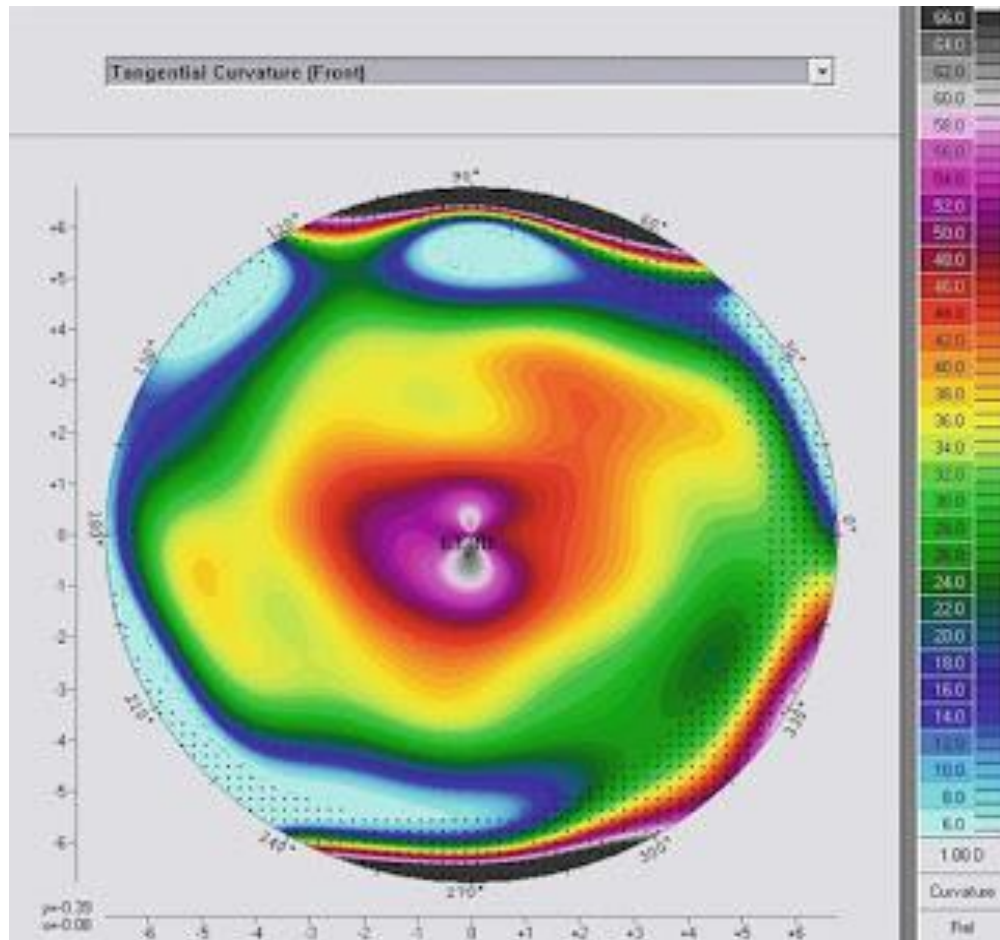
O ceratocone frusto tem a aparência topográfica ou então pode apresentar-se como ceratocone posterior quando utilizada a tomografia de segmento anterior (como o Pentacam), ele fica na mesma e tem nenhum ou mínimas alterações em seguimentos realizados a cada ano. Este caso não tem indicação cirúrgica de *crosslinking*, é importante não oferecer este procedimento a um paciente que tem seu caso estabilizado, aliás, somente o acompanhamento e a constatação inequívoca de progressões subsequentes deve ser o motivo de indicação deste procedimento, segundo o Protocolo de Dresden (protocolo original do *crosslinking*). (BASTOS, 2017)

A descrição sobre os tipos de ceratocone realizadas por Bastos (2017) é mais direcionada ao oftalmologista, contudo, mesmo que de forma superficial colabora para o entendimento por parte do optometrista acerca da patologia e ainda oferece um diálogo quanto aos meios de corrigir o problema.

O autor trata os tipos analisando as limitações de lentes e óculos e as potencias cirurgias para as correções devidas.

Quanto ao tipo Nipple, este, segundo bastos (2012), a topografia apresenta uma área em forma de bico, pequena e de cores mais "quentes" com curvatura mais alta na região central ou para-central da córnea.

Figura 06 - Ceratocone do tipo Nipple



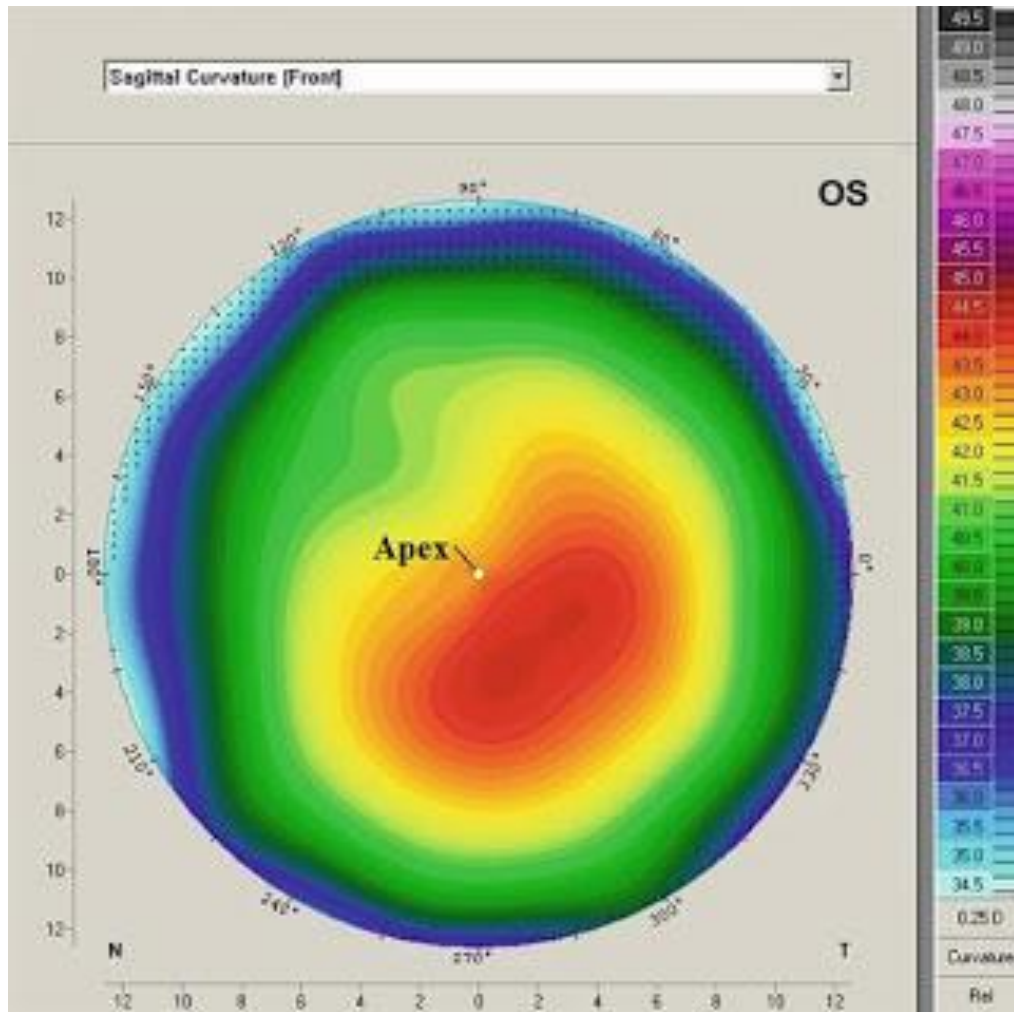
Fonte: BASTOS, (2017)<sup>1</sup>

Quando este tipo de ceratocone está muito deslocado do eixo visual do paciente (centro da pupila) é comum o paciente ter queixas de reflexos mesmo com a lente bem adaptada, são casos onde o especialista precisa personalizar a adaptação e incorporar recursos de controle de aberrometria na lente para ao menos amenizar estes sintomas para que o paciente tenha mais conforto visual, especialmente a noite.

O ceratocone tipo oval. Estes casos apresentam uma topografia na qual a área ectásica (cone) é mais larga e ovalada geralmente verticalmente. O formato da imagem pode variar muito neste tipo de ceratocone.

<sup>1</sup> As figuras “mapas”, são exemplos de exames modernos para o diagnóstico de ceratocone, tema que discutiremos no tópico 4.

Figura 07 - Ceratocone Oval com ápice com localização para-central inferior.



Fonte: BASTOS, 2017

De acordo com Bastos (2017), nesses tipos de ceratocone, para adaptação de lentes quando o formato é maior, geralmente uma lente Rígida Gás Permeável maior torna-se necessária e o controle de aberrometria incorporado especialmente se a centralização da lente estiver muito deslocada do eixo visual. As chances de uma lente muito pequena deslocar-se demasiadamente quando o paciente pisca e olha para os lados é maior, o que pode fazer com que as lentes caiam ou desloquem-se nos olhos, o que é desconfortável para o paciente.

Ceratocone tipo globoso. Muito raro, este tipo caracteriza-se por ser de maior extensão e pode envolver praticamente toda a córnea. O ceratocone globoso tem uma área de afinamento central de maior diâmetro e pode apresentar uma certa simetria em relação aos demais tipos, embora apresente da mesma forma um astigmatismo

irregular e uma miopia muito alta quando em estágio avançado. A adaptação de lentes esclerais ou transplante de córnea podem ser as únicas alternativas para melhorar a acuidade visual.

De acordo com as pesquisas, há a possibilidade de um astigmatismo elevado Ceratocone Oval com ápice com localização para-central inferior. Segundo bastos (2017)

Observamos um caso de astigmatismo elevado a favor da regra no qual eventualmente um oftalmologista que não tem muita experiência em córnea pode chegar a um diagnóstico de ceratocone, especialmente em virtude da coloração muito "quente" apresentada.(BASTOS, 2017, p. 07)

Nestes casos de astigmatismo elevado a adaptação de lentes Rígidas Gás Permeáveis (RGPs) é mandatória se o paciente não tolera os óculos ou quer outra opção.

Bastos (2017) relata situações, casos especiais em que pacientes com ceratocone tem muitas dificuldades de encontrar lentes que se adaptem a sua realidade. Existem casos em que a córnea do paciente com ceratocone já é originalmente bastante curva e as lentes presentes na caixa de prova não são suficientes para apresentar um melhor padrão de adaptação.

Em alguns casos de córnea muito curva com ceratocone posicionado para-central inferior é praticamente impossível obter uma lente que não fique posicionada inferiormente. Isso deve-se ao efeito gravitacional e pela própria posição da córnea com o paciente com a cabeça em posição normal, a lente ainda sofre a ação da pálpebra superior que a empurra também para baixo. Embora em alguns casos seja viável uma adaptação ultrapersonalizada (como costume chamar) é mandatória a utilização de controle de aberrometria na lente em relação a pupila do paciente, pois pelo fato da lente ficar muito afastada do eixo visual e ainda mais a noite quando a pupila dilata os reflexos podem causar um transtorno ao paciente. (BASTOS, 2017, p.10).

Nestes casos a sugestão, segundo o autor é a lente Ultracone tem um dos melhores controles de aberrometria que conheço em lentes para ceratocone, mas é preciso saber quando e como utilizar.

Pode-se perceber, a partir dos tipos de ceratocone que existem alternativas de tratamento para essas realidades inconvenientes a visão, contudo, dada a

singularidade da patologia e a necessidade de instrumentos tecnológicos, o conhecimento é fundamental para qualquer tipo de intervenção.

De forma conjunta, o optometrista deve conhecer os tipos de ceratocone, bem como as novas tecnologias que colaboram para a melhora do paciente com a patologia, pois, como se pode perceber neste estudo, existem lentes que são destinadas a cada tipo especificamente, podendo até serem personalizadas.

Desta forma, o optometrista, quando da realização dos exames, deve conhecer e saber identificar a patologia, e saber proceder. Tema que será discutido no item a seguir.

#### 4 EXAMES OPTOMÉTRICOS VOLTADOS PARA SUSPEITA DE CERATOCONE

Não existe um consenso sobre a causa do ceratocone, que ainda é desconhecida. Sabe-se, no entanto que alguns genes estão diretamente envolvidos no aparecimento do ceratocone. Por isso, a presença do ceratocone é mais comum em membros de uma mesma família, não sendo uma herança genética obrigatória. Porém, sua evolução pode ser distinta entre os membros da família.

É conhecido também que alguns fatores externos atuam acelerando a progressão do ceratocone, como traumas repetitivos durante o hábito de coçar os olhos. Acredita-se também que a infecção por alguns vírus possa desencadear reações imunológicas capazes de estimular a progressão do ceratocone.

A suspeita do ceratocone começa quando o paciente apresenta queixa de baixa visão e aumento progressivo do astigmatismo ou baixa visão mesmo com óculos. Nesses casos, muitas vezes o ceratocone já se encontra em estágio evolutivo de moderado a avançado.

Atualmente, existem aparelhos específicos, capazes de detectar as formas iniciais do ceratocone (também chamados estágios sub clínicos, quando o paciente ainda não apresenta sintomas importantes).

Segundo Felix (2018), no final dos anos 1990 surgiram os primeiros sistemas com capacidade de caracterizar a geometria da córnea em três dimensões (3-D), possibilitando assim o estudo tomográfico da córnea. A caracterização da elevação das faces anterior e posterior da córnea, juntamente como o mapa paquimétrico, aumenta tanto a sensibilidade como a especificidade para diagnóstico de ceratocone.

Esses aparelhos são capazes de medir com extrema precisão a curvatura e a espessura da córnea, bem como seu grau de irregularidade.

A grande importância do diagnóstico do ceratocone se deve às novas possibilidades terapêuticas, capazes de retardar a velocidade de progressão ou até mesmo estabilizar o ceratocone, como a técnica de crosslinking do colágeno corneano. O ideal é que seja feita uma avaliação em todos os familiares dos pacientes portadores de ceratocone, dada a recorrente incidência familiar, com o intuito de detectar casos iniciais do ceratocone.

Diante disso, importam as ações primárias de atuação do optometrista, pois o profissional, em caso de suspeita de ceratocone, deve proceder de forma a viabilizar os exames necessários para a detecção ou não da existência de ceratocone. Para tanto, os exames são fundamentais.

#### **4.1 Tipos de exames**

A identificação de um ceratocone moderado ou avançado é razoavelmente fácil. Entretanto, o diagnóstico de ceratocone em suas fases iniciais torna-se mais difícil, requerendo uma cuidadosa história clínica, medidas da acuidade visual e refração, e ainda exames complementares realizados por instrumentação especializada. Geralmente, pacientes com ceratocone têm modificações frequentes nas prescrições dos seus óculos em curto período de tempo e, além disso, os óculos já não fornecem uma correção visual satisfatória. As refrações são frequentemente variáveis e inconsistentes (BELLINI, 2018).

Pacientes com ceratocone frequentemente relatam diplopia (visão dupla) ou poliopia (visão de vários objetos) naquele olho afetado, e queixam-se de visão borrada e distorcida tanto para visão de longe quanto para perto. Alguns referem halos em torno das luzes e fotofobia (sensibilidade anormal à luz). Muitos sinais objetivos estão presentes no ceratocone. A retinoscopia mostra reflexo “em tesoura”. Com o uso do oftalmoscópio direto percebe-se um sombreamento. O ceratômetro também auxilia no diagnóstico (BELLINI, 2018).

Os achados ceratométricos iniciais são ausência de paralelismo e inclinação das miras. Estes achados podem ser facilmente confundidos nos casos de ceratocone incipiente. A redução da acuidade visual em um olho, devido à doença assimétrica no outro olho, pode ser um indício precoce de ceratocone. Este sinal é frequentemente associado com astigmatismo oblíquo. A topografia corneana computadorizada ou fotoceratoscopia pode fornecer um exame mais acurado da córnea e mostrar irregularidades de qualquer área da córnea (BELLINI, 2018).

Atualmente existem exames eficientes para detectar o ceratocone, diante disso, importa ao optometrista conhecer os tipos de exame e seu potencial de diagnóstico, pois esta informação é de grande valia aos pacientes identificados com a patologia.

O Ceratocone é uma doença ocular que leva à degeneração do tecido da córnea, deixando-a fina e sem curvatura. A doença é progressiva e não inflamatória, que pode ser difícil de identificar devido aos seus sintomas iniciais leves.

Pacientes que apresentam Astigmatismo Irregular (quando o grau aumenta muito em um período de tempo curto), fotofobia e podem já estar nos primeiros estágios de desenvolvimento do Ceratocone. Mas esse diagnóstico só pode ser atingido após realizar uma série de exames específicos.

Através da Microscopia Especular da Córnea, o médico oftalmologista consegue avaliar detalhadamente a córnea, fazendo uma medição quantitativa e qualitativa das células do endotélio (camada mais profunda do tecido corneano).

Este exame consiste em fotografar as células da córnea, através de um aparelho específico. O paciente posiciona-se no equipamento e precisa fixar o olhar em uma luz dentro do aparelho, que fará as imagens das camadas da córnea.

O exame para diagnosticar Ceratocone determina se a córnea está ficando mais fina e menos curvada, além de apresentar a morfologia (condições gerais de forma e tamanho) das células, e testar a reação da córnea em caso de procedimento cirúrgico.

A Aberrometria é um exame que estuda os defeitos refracionais do olho e as “aberrações” ópticas que podem afetar de forma importante a qualidade da visão. Este exame oftalmológico é totalmente computadorizado e pode mostrar o elevado grau de aberrações/distorções do sistema óptico do portador de ceratocone, o que justifica a visão de múltiplas imagens – sintoma muito comum no portador de ceratocone e conhecido como polioptia (poli=múltiplas/ optia= imagens).

Paquimetria é o exame de visão que mede a espessura da córnea, utilizando um instrumento que utiliza ultrassom (paquímetro ultrassônico) ou instrumentos que utilizam a luz (Pentacam). Exame indolor cuja finalidade é medir a espessura da córnea. A paquimetria é importante aliado na avaliação e diagnóstico de ceratocone e outras várias doenças que alteram a espessura corneana.

Os exames duram cerca de 15 minutos, são indolores e não requer jejum ou acompanhantes para a sua realização. E, ainda assim, são fundamentais para o diagnóstico do Ceratocone.

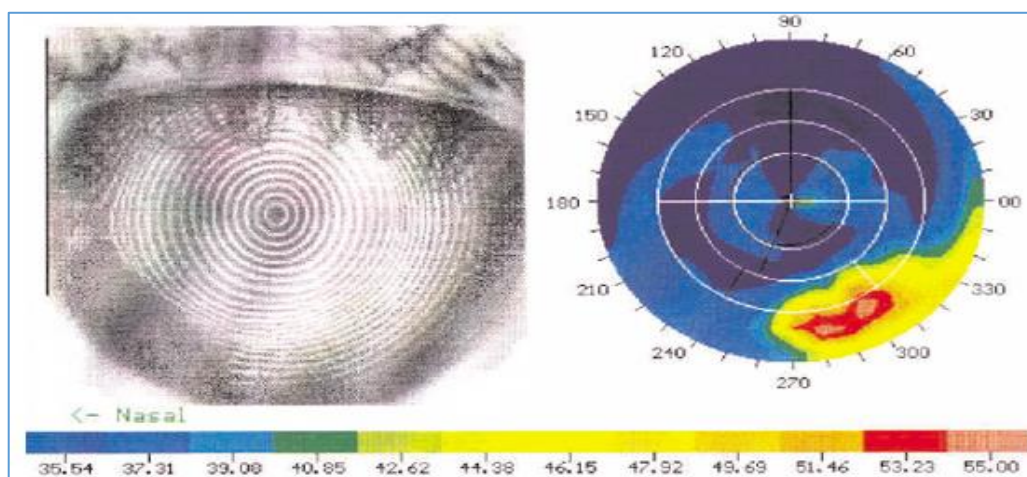
Quanto aos demais tipos de testes possíveis para a avaliação dos pacientes destacam-se os seguintes: Reflexo De Broken; Ceratometria e Sinal de Mousen que serão analisados a seguir.

#### 4.1.1 Ceratometria

Ceratometria é a medida da curvatura da superfície anterior da córnea. A córnea é uma “membrana” transparente e fina, porém resistente, com aproximadamente 12 mm de diâmetro, que ocupa 1/6 da parte anterior do globo (MELLO, 2017).

Ceratometria é um exame realizado para descobrir qual o grau de curvatura do centro da córnea, tomando como base o ângulo de 90 graus entre os eixos perpendiculares. Este exame é fundamental para a escolha e adaptação de lentes de contato para novos usuários, pois é a partir dele que se tem o conhecimento prévio da curvatura da córnea, e conseqüentemente, da curvatura ideal da lente de contato (MELLO, 2017).

Figura 08 – Mapa de diagnóstico ceratometria



Fonte; Mello, 2017

Os aparelhos responsáveis para a medição da curvatura é o ceratômetro, mas também existe o topógrafo, que avalia a superfície, curvatura e formato da córnea, o

autorefrator e orbscan, que mapeiam tridimensionalmente, avaliam curvaturas anterior, posterior e espessura da córnea.

Possuir o conhecimento da anatomia da córnea e da lente de contato permite ao optometrista escolher a lente mais indicada para o paciente, bem como correlacionar o comportamento desta no olho do paciente.

De acordo com Mello (2017), o optometrista fará testes com as lentes e verificará se são as mais indicadas. Caso contrário, modificará os parâmetros para que as lentes não provoquem nenhuma alteração na córnea e na visão do paciente.

#### 4.1.2 Reflexo de Ruzutti e Sinal de Munson

O ceratocone pode resultar em um mapa corneano extremamente complexo e irregular, tipicamente mostrando áreas de irregularidades inferiormente em forma de cone, o qual pode assumir diferentes formas e tamanhos.

O diagnóstico de ceratocone também pode ser feito através do biomicroscópio ou lâmpada de fenda. Através deste instrumento o optometrista poderá observar muitos dos sinais clássicos do ceratocone:

Anéis de Fleischer: anel de coloração amarelo-amarronzada a verde-oliva, composto de hemossiderina depositada profundamente no epitélio circundando a base do cone.

Linhas de Vogt: são pequenas estrias semelhantes a cerdas de pincel, geralmente verticais embora possam ser oblíquas, localizadas na profundidade do estroma corneano.

Afinamento corneano: um dos critérios propostos para o diagnóstico de ceratocone é o afinamento corneano significativo maior que  $1/5$  da espessura da córnea. À medida que a doença progride o cone é deslocado inferiormente. O ápice do cone é geralmente a área mais afinada.

Cicatrizes corneanas: geralmente não são vistas precocemente, porém com a progressão da doença ocorre ruptura da membrana de Bowman, a qual separa o epitélio do estroma corneano. Opacidades profundas da córnea não são incomuns no

ceratocone. Manchas em redemoinho: podem ocorrer naqueles pacientes que nunca tenham usado lentes de contato. Hidropsia: ocorre geralmente nos casos avançados, quando há ruptura da membrana de Descemet e o humor aquoso flui para dentro da córnea tornando-a edemaciada. Quando isso ocorre o paciente relata perda visual aguda e nota-se um ponto esbranquiçado na córnea. Hidropsia causa edema e opacificação. Caso a membrana de Descemet se regenere, o edema e a opacificação diminuem. Pacientes com síndrome de Down têm maior incidência de hidropsia. Os atos de coçar e friccionar os olhos devem ser evitados nestes pacientes.

Sinal de Munson: este sinal ocorre no ceratocone avançado quando a córnea protui o suficiente para angular a pálpebra inferior quando o paciente olha para baixo.

Reflexo luminoso de Ruzutti: um reflexo luminoso projetado do lado temporal será deslocado além do sulco limbar nasal quando um alto astigmatismo e córnea cônica estão presentes.

Pressão Intra-ocular reduzida: uma baixa pressão intra-ocular geralmente é encontrada como resultado do afinamento corneano e/ou redução da rigidez escleral.

A partir dos exames são encaminhadas propostas e alternativas de tratamento. Dado as especificidades do ceratocone, importam compreender quais os tipos de óculos, lentes de contato e até a possibilidade de transplantes.

As formas de compensação (óculos, lentes, transplantes) serão abordadas no capítulo seguinte deste estudo.

## **4.2 Formas de compensações ópticas e acompanhamento**

Tratamento de Ceratocone visa sempre proporcionar uma boa visão ao paciente, bem como garantir seu conforto na utilização dos recursos que serão empregados e principalmente preservar a saúde da córnea. As alternativas de tratamento sempre são avaliadas nesta ordem: óculos, lentes de contato e cirurgias. (NOGUEIRA, 2017)

#### 4.2.1 Óculos

Os óculos são a primeira opção que o paciente recebe é a prescrição de óculos, na maior parte das vezes em casos iniciais da doença, quando o astigmatismo irregular ainda é baixo e é possível obter uma acuidade visual aceitável.

#### 4.2.2 Lentes de contato

As lentes de contato a partir do momento em que os óculos não conseguem fornecer uma acuidade visual satisfatória, a lente de contato é a próxima alternativa, geralmente é utilizada a lente rígida gás permeável que procura proporcionar a melhor acuidade visual, principalmente assegurar a saúde fisiológica da córnea. (NOGUEIRA, 2017)

Embora exista uma classificação exata para os tipos de ceratocone quanto ao seu formato, muitas vezes o médico especialista em lentes de contato depara-se com casos que tornam-se mais complexos do que realmente parecem e a adaptação de lentes torna-se mais difícil e de maior complexidade.

Pacientes com ceratocone inicial tem uma boa indicação para adaptação de lentes RGPs especiais ou não, principalmente se não obtiverem uma acuidade ou qualidade visual com óculos. É fundamental importância que estes pacientes sejam adaptados corretamente e com lentes de alta qualidade, além de serem corretamente orientados a como proceder com o ceratocone e com suas lentes. Embora o uso de lentes de contato rígidas por si não evite que o ceratocone evolua (se ele tiver que progredir, ele o fará) a adaptação de lentes de forma inadequadas (mal planejadas, com toque, lentes de má qualidade) poderão provocar estímulos na superfície corneana, lesionar o epitélio corneano e fazer com que o ceratocone progrida ou então provocar lesões e até mesmo erosão de córnea, eventualmente resultando em cicatrizes e pequenas opacidades iniciais (leucoma ou nébula). (BASTOS, 2017, p.03)

As lentes de contato de boa qualidade e alta tecnologia são as melhores ferramentas para que o paciente possa restabelecer a sua vida sem maiores transtornos, quando bem adaptadas estas lentes proporcionam uma visão muitas vezes perfeita (mesmo em estágios avançados), conforto e especialmente mantém a saúde fisiológica da córnea sem maiores riscos quando comparados a qualquer outra técnica. (BASTOS, 2017)

### 4.2.3 Transplantes

Transplantes de córnea são indicados nos casos de ceratocone que progredirem ao ponto onde a correção visual não pode ser mais atingida com óculos e lentes de contato, o afinamento da córnea se torna excessivo, ou cicatrizes corneanas resultantes do uso de lentes de contato tornam-se um problema frequente ou exista a presença de leucoma (opacificação corneana) importante, o transplante de córnea se torna necessário (NOGUEIRA, 2017).

### 4.2.4 Crosslinking

O *Crosslinking*, consiste na ligação de colágeno de córnea com a riboflavina. É feita a remoção do epitélio (camada mais externa do tecido corneano) da região central da córnea, de forma a expor a superfície para aplicação de uma solução de riboflavina, que nada mais é que a vitamina B2. O resultado deste processo é a criação de mais ligações covalentes no estroma o que aumenta a resistência mecânica da córnea. Com isso, há menor chance de progressão do ceratocone. (NOGUEIRA, 2017).

### 4.2.5 Implante de Anel Corneano

O implante de Anel Corneano é uma alternativa cirúrgica para o transplante de córnea é o implante de segmentos de anel corneano (anel intra-estromal). Uma pequena incisão é feita na periferia da córnea e dois arcos de polimetil metacrilato são introduzidos deslizando os segmentos entre as camadas do estroma em cada lado da pupila antes que a incisão seja fechada. Os segmentos empurram a curvatura da córnea para fora, aplanando o ápice do ceratocone e retornando-o a um formato mais natural. O procedimento, realizado em uma base ambulatorial com anestesia local, oferece o benefício de ser reversível e potencialmente substituível, uma vez que não envolve a remoção de tecido ocular. (NOGUEIRA, 2017)

## 5 CONSIDERAÇÕES FINAIS

Esta pesquisa partiu de uma perspectiva do optometrista, estando esse profissional na atenção primária da saúde visual, pode, eventualmente deparar-se com o problema de pacientes com queijas que dizem respeito ao ceratocone. Quando uma pessoa descobre que é portadora de ceratocone, uma das primeiras coisas que ela enfrenta é entender o que é ceratocone. Ceratocone é uma doença ocular bilateral e progressiva do olho, que afeta o formato (com aspecto de cone) e a espessura corneana, provocando a percepção de imagens distorcidas e embaçadas. Esse é um conhecimento básico que o optometrista deve estar consciente, bem como das formas de encaminhamento para tratamento e os instrumentos de compensações ópticas.

Importa o optometrista compreender que o ceratocone, quando diagnóstico pode, eventualmente causar desconforto emocional ao cliente, de acordo Bellini (2018), muitas vezes a notícia de que é portador de ceratocone causa um impacto psicológico bastante grande no paciente.

Desta forma, o esclarecimento, o conhecimento do que realmente é o ceratocone é fundamental para a tranquilidade do paciente. É muito comum, quando alguém do círculo de amizades do paciente sabe ser ele portador de ceratocone, apresentar a este paciente informações não reais a respeito da doença, como por exemplo a necessidade incondicional de transplante de córnea, a possibilidade de uma cegueira repentina, etc. A informação, a orientação é um grande caminho para levar a este paciente tranquilidade para encarar estas situações com serenidade, mostrando-se conhecedor do problemas e de suas reais estatísticas. (BELLINI, 2018)

Bellini (2018) orienta ainda que, em relação ao ponto de vista emocional e psicológico é importante o paciente manter uma atitude positiva e de serenidade em relação ao problema, adaptando-se a este fato em sua vida; Neste contexto, o optometrista cumpre uma função ímpar de orientar o paciente e esclarecer sobre como conviver com o ceratocone.

O ceratocone ainda tem suas causas discutidas, porém seus efeitos já são claros: um progressivo afinamento e deformidade da córnea (em formato de cone). Existem modernas formas de tratamento do problema, no entanto, o melhor remédio ainda é o diagnóstico precoce, segundo especialista, com exames seriados e

constantes conseguimos diagnosticar a doença em fases iniciais e realizar os procedimentos de intervenção mais adequados para cada paciente.

O diagnóstico do ceratocone, é feito com base nas características clínicas e com exames complementares de topografia e tomografia córnea. Em geral, quanto mais precoce o seu aparecimento, pior é o prognóstico e uma das grandes dúvidas que existe é se o ceratocone cega, se o ceratocone tem cura e se causa invalidez. Diante disso o optometrista deve assegurar ao paciente informações suficientes que o tranquilize e oriente quanto as formas de tratamento e uso de compensações ópticas.

Destacamos que o optometrista em casos de identificação do ceratocone, deve buscar dar orientação ao paciente e aos seus familiares. Outros fatores importantes é o conhecimento sobre os tipos de exames existentes para a identificação da patologia e qual o tipo correto. Os exames atuais dispõem de qualidade tecnológica que favorece o melhor tratamento.

Quanto ao tratamento, neste estudo, compreendemos e identificamos a evolução tecnológica das lentes de contato para casos de ceratocone, inclusive com potencial de produção individualizado.

Este conhecimento sobre as lentes de contato é importante que o optometrista os tenha, em função da melhor indicação ao paciente. O conhecimento é a possibilidade de um atendimento optométrico de maior qualidade. Desta forma, conclui-se que o optometrista, quando preparado e possuído de conhecimento sobre patologias que afetam a saúde visual, pode, de forma efetiva contribuir para a melhora da qualidade de vida visual das populações atendidas.

## REFERÊNCIAS

- ALVES, MR; KARA-JOSÉ, N. **Campanha “Veja Bem Brasil”**. Manual de Orientação. Conselho Brasileiro de Oftalmologia, 1998
- ALVES, Milton Ruiz. **Diretriz em Ceratocone**. 2017. Conselho Brasileiro de Oftalmologia, Associação Médica Brasileira e Sociedade Brasileira de Lentes de Contato, Córnea e Refração. (SOBLEC). Disponível em:< <http://www.cbo.net.br/novo/publicacoes/ultima%20Diretrizes%20em%20Ceratocone.pdf>>. Acesso em 09 de jan. de 2021.
- BASTOS, Luciano. **TIPOS DE CERATOCONE QUANTO A FORMA**. 2012. Disponível em: < <http://ceratocone-tratamentos.blogspot.com.br/2012/07/tipos-de-ceratocone-quanto-forma-e.html>>. Acesso em 09 de jan. de 2021.
- BELLINI, Luciano P. **O que é ceratocone**. 2018. Disponível em:< <https://www.portalsaofrancisco.com.br/saude/ceratocone>>. Acesso em 09 de jan. de 2021
- CANO, Maria A.T.; SILVA, Graciete B. **Deteção de Problemas Visuais e auditivos em Escolares em Ribeirão Preto: estudo comparativo por nível socioeconômico**. Rev. Latino-am. Enfermagem. Ribeirão Preto V. 2 (1). p. 57-68 , 1994.
- CANZONIERI, Ana Maria. **Metodologia da pesquisa qualitativa na Saúde**. 2 ed. Petrópolis, Rj: Vozes, 2011.
- CBO. Conselho Brasileiro de Oftalmologia. Doenças – **ceratocone**. Disponível [http://www.cbo.com.br/pacientes/doencas/doencas\\_glaucoma.htm](http://www.cbo.com.br/pacientes/doencas/doencas_glaucoma.htm) Acesso em 09 de jan. de 2021.
- FELIX, Alberto Oliveira. **Tudo sobre ceratocone**. 2018. Disponível em:< <http://www.tudosobreceratocone.com.br/o-que-voce-precisa-saber-sobre-ceratocone/o-que-e-ceratocone>>. Acesso em 09 de jan. de 2021.
- GIL, Antonio Carlos. **Como elaborar projetos de pesquisa**. 4. ed. São Paulo: Atlas, 2002.
- GRANZOTO, José Aparecido et al. **Avaliação da acuidade visual em escolares da 1ª série do ensino fundamental**. *Arq. Bras. Oftalmol.*, 2003, vol.66, no.2, p.167-171. ISSN 0004-2749
- GUEDES, Ricardo A. **As estratégias de prevenção em saúde ocular no âmbito da saúde coletiva e da Atenção Primária à Saúde - APS**. Disponível em <http://www.ufjf.br/nates/files/2009/12/Socular.pdf>. Acesso em 09 de jan. de 2021.
- KARÁ-JOSÉ, Newton; TEMPORINI, Edméa Rita. **Avaliação dos critérios de triagem visual de escolares de primeira série do primeiro grau**. Rev. Saúde Pública. vol.14, n.2, 1980.

LAKATOS, Eva Maria; MARCONI, Marina de Andrade. **Metodologia do trabalho científico**. São Paulo: Atlas, 2010.

MELLO, Paulo Augusto de Arruda. **O que é ceratometria e qual sua importância no uso de lentes de contato?**. 2017. Disponível em: <<https://clinicadeolhosarrudamello.com.br/pdf/lentes/ceratometria.pdf>>. Acesso em 09 de jan. de 2021.

MINAYO, Maria Cecília de Souza et al. (Org.) **Pesquisa social: teoria, método e criatividade**. Rio de Janeiro: Vozes, 2003.

NOGUEIRA, Marcelo Pereira. **Ceratocone, Tipos, Sintomas, Causa, Tratamento, O que é Ceratocone ?**. 2017. Disponível em: <http://www.lotteneyes.com.br/patologias-ceratocone/>. Acesso em 09 de jan. de 2021

OLIVEIRA, Claudia Akemi Shiratori de et al. **Erros de refração como causas de baixa visual em crianças da rede de escolas públicas da regional de Botucatu - SP**. Arq. Bras. Oftalmol. vol.72, n.2, 2009.