



FACULDADE TEOLÓGICA E FILOSÓFICA - RATIO
CURSO SUPERIOR DE TECNOLOGIA EM OPTOMETRIA

PETYSSON CARLOS SOUZA RAMOS

**GUIA OPTOMÉTRICO PARA PACIENTES COM
GLAUCOMA DE ÂNGULO FECHADO**

FORTALEZA - CE.

2021

PETYSSON CARLOS SOUZA RAMOS

GUIA OPTOMÉTRICO PARA PACIENTES COM GLAUCOMA DE ÂNGULO FECHADO

Trabalho de conclusão de Curso apresentado à Coordenação do Curso Superior de Tecnologia em Optometria, da Faculdade Teológica e Filosófica – Ratio como requisito para obtenção do título de Optometrista do Curso Superior de Tecnologia em Optometria da Faculdade Ratio.

Orientador (a): Prof. Bibiana Andrea Pulido V Pfeiffer.

FORTALEZA - CE

2021

PETYSSON CARLOS SOUZA RAMOS

GUIA OPTOMÉTRICO PARA PACIENTES COM GLAUCOMA DE ÂNGULO FECHADO

Trabalho de conclusão de Curso apresentado à Coordenação do Curso Superior de Tecnologia em Optometria, da Faculdade Teológica e Filosófica – Ratio como requisito para obtenção do título de Optometrista do Curso Superior de Tecnologia em Optometria da Faculdade Ratio.

Trabalho de Conclusão de Curso aprovado em ____/____/2021.

BANCA EXAMINADORA

Prof. Bibiana Andrea Pulido V Pfeiffer.
(Orientadora)

Prof. Anyella Pérez Malburg O.D;
FIACLE; Esp.

Prof. Jéssica Rabelo Msc.

Prof. Fernando Sales Msc.

Dedico este trabalho à todos os que me ajudaram e apoiaram, especialmente durante o período do meu Curso de Graduação que estiveram sempre ao meu lado ao longo desta caminhada.

AGRADECIMENTOS

Agradeço primeiramente a Deus pela oportunidade de poder me aperfeiçoar profissionalmente. Agradeço ao grande apoio da minha família, que me incentivou e, nas piores fases, não me deixou desistir.

Agradeço grandemente à minha orientadora, Professora Bibiana Andrea Pulido V Pfeiffer, pela orientação, apoio, incentivos e confiança fornecida durante a elaboração deste trabalho.

Agradeço à coordenadora do curso tecnológico de Optometria Anyella Pérez Malburg, por quem tenho grande admiração e respeito.

Ao Professor Dr. Antônio Adailson de Sousa Silva, por todo apoio e ajuda que nos proporcionou com encontros virtualmente de maneira remota com valiosas trocas de informações e ideias para elaboração deste projeto.

Agradeço aos meus familiares que de certa forma colaboraram e contribuíram com direcionamentos e conselhos para com minha pessoa, fazendo com que eu alcance a conclusão de uma etapa acadêmica.

Agradeço aos amigos que fiz na faculdade, pelo carinho, companheirismo, e que de alguma forma fizeram essa jornada ser mais agradável, apesar dos momentos difíceis.

Enfim, à todos que fazem parte da Faculdade Ratio. Cada um contribuiu de alguma forma para que a realização deste projeto se tornasse viável.

RESUMO

O glaucoma de ângulo fechado é uma patologia que se enquadra no grupo de doenças nas quais há um fechamento reversível ou irreversível do ângulo da câmara anterior no globo ocular, onde resulta uma elevação da pressão intraocular (PIO). O quadro alarmante do número de casos de cegueira irreversível ou reversível gerados por glaucoma estão relacionados à vários fatores, e um deles é a ausência da suspeita diagnóstica. Por esse motivo a elaboração deste guia optométrico irá trazer uma fundamental importância da atuação do optometrista, cujo profissional especializado do cuidado primário visual, passará a obter um melhor entendimento e compreensão dos mecanismos envolvidos da patologia do glaucoma. Como metodologia, foi realizada uma revisão de literatura, considerando publicações nos últimos 10 anos, artigos científicos, dissertações de mestrado e teses de doutorado, escritos em português, inglês e espanhol. As buscas foram através da Biblioteca Digital de Teses e Dissertações (BDTD) e Biblioteca Virtual da Saúde (BVS). Como resultados, o estudo demonstrou a análise dos procedimentos clínicos proporcionando a identificação das principais alterações funcionais e estruturais do GAF, dando ênfase às características clínicas são essenciais para promover a suspeita diagnóstica, tendo como proposta o direcionamento clínico para os profissionais atuantes da área. Os critérios de avaliações consistem em amenizar sintomas críticos do glaucoma fornecendo assim uma conduta presuntiva dos pacientes de maneira geral para a prevenção da patologia.

Palavras - chave: glaucoma de ângulo fechado, diagnóstico, guia optométrico, manejo clínico.

ABSTRACT

Angle-closure glaucoma is a condition that belongs to the group of diseases in which there is a reversible or irreversible closure of the angle of the anterior chamber in the eyeball, which results in an increase in intraocular pressure (IOP). The alarming picture of the number of cases of irreversible or reversible blindness caused by glaucoma is related to several factors, and one of them is the absence of diagnostic suspicion. For this reason, the elaboration of this optometric guide will bring a fundamental importance to the role of the optometrist, whose specialized professional in primary visual care, will gain a better understanding and understanding of the mechanisms involved in the pathology of glaucoma. As a methodology, a literature review was carried out, considering publications in the last 10 years, scientific articles, master's dissertations and doctoral theses, written in Portuguese, English and Spanish. The searches were through the Digital Library of Theses and Dissertations (BDTD) and the Virtual Health Library (BVS). As a result, the study demonstrated the analysis of clinical procedures providing the identification of the main functional and structural alterations of the GAF, emphasizing the clinical characteristics that are essential to promote diagnostic suspicion, having as a proposal the clinical guidance for professionals working in the area. The evaluation criteria consists of alleviating critical symptoms of glaucoma, thus providing a presumptive approach to patients in general for the prevention of the pathology.

Keywords: angle-closure glaucoma, diagnosis, optometric guide, clinical management.

LISTA DE ABREVIações

Acuidade Visual.....	AV
Espessura central da córnea	CEC
Camada de fibras nervosas	CFN
Células ganglionares da retina	RGC
Campo visual.....	CV
Glaucoma de Ângulo Fechado	GAF
Humor Aquoso.....	HA
Hipertensão arterial sistêmica.....	HAS
Malha Trabecular	MT
Nervo Óptico.....	NO
Organização Mundial da Saúde	OMS
Pressão intraocular	PIO

LISTA DE QUADROS

Quadro 01 – Classificação do glaucoma	21
Quadro 02 – Subclassificação do glaucoma	22
Quadro 03 – Classificação do glaucoma segundo a evolução clínica.....	23
Quadro 04 – Fases do GPAF.....	27
Quadro 05 – Resultados do manejo clínico optométrico de glaucoma.....	38
Quadro 06 – Fatores de riscos do GAF	41
Quadro 07 – Perguntas da anamnese	44
Quadro 08 – Termos clínicos	45
Quadro 09 – Avaliação Pupilar	49
Quadro 10 – Procedimento clínico da Oftalmoscopia	53
Quadro 11 – Características das estruturas anatomicas na avaliação clínica .	54
Quadro 12 – Biomicroscopia – TÉCNICA DE VAN HERICK.....	59
Quadro 13 – Procedimento da tonometria.....	63
Quadro 14 – Resumo dos protocolos clínicos.....	68

LISTA DE ILUSTRAÇÕES

Figura 01 – Hemorragia de disco	17
Figura 02 – Defeitos nas fibras da retina.....	20
Figura 03 – Fuxograma dos estudos.....	35
Figura 04 – Fuxograma dos procedimentos clínicos.....	37
Figura 05 – Avaliação das alterações pupilares	49
Figura 06 – Disco óptico saudável	54
Figura 07 – Disco óptico glaucomatoso.....	54
Figura 08 – Estruturas fisiológicas da Retina.....	54
Figura 09 – Papila óptica.....	55
Figura 10 – Partes do disco óptico.....	55
Figura 11 – Regra ISNT	55
Figura 12 – Cruzamento arteriovenoso.....	56
Figura 13 – Mácula	56
Figura 14 – Disco óptico e Anel neural	56
Figura 15 – Divisão do disco óptico	57
Figura 16 – Mira do retículo de fixação.....	57
Figura 17 – Sinais críticos do GAF.....	59
Figura 18 – Tonometria de Rebound	63
Figura 19 – Fluxograma para manejo clínico.....	63

SUMÁRIO

1 INTRODUÇÃO	12
2 DESENVOLVIMENTO	16
2.1 REFERENCIAL TEÓRICO	16
2.1.1 Definição de Glaucoma.....	16
2.1.2 Semiologia do Glaucoma de Ângulo Fechado	17
2.1.3 Classificação dos tipos de Glaucoma.....	21
2.1.4 Fisiopatologia do Glaucoma de Ângulo Fechado.....	24
2.1.5 Classificação das fases do GPAF.....	27
2.1.6 Diagnóstico do glaucoma de ângulo fechado.....	29
2.1.7 Tratamento	33
2.2 METODOLOGIA	35
2.3 APRESENTAÇÃO DO GUIA OPTOMÉTRICO E RESULTADOS	38
2.4 DISCUSSÃO	42
2.4.1 Anamnese	42
2.4.2 Acuidade Visual	46
2.4.3 Avaliação Pupilar	48
2.4.4 Oftalmoscopia	52
2.4.5 Biomicroscopia.....	59
2.4.6 Tonometria	62
2.4.7 Avaliação do Campo Visual por Confrontação.....	64
2.5 FLUXOGRAMA PARA SEGUIMENTO E MANEJO CLÍNICO	67
3 CONSIDERAÇÕES FINAIS	73
REFERÊNCIAS	75
APÊNDICE – CARTA DE ANUÊNCIA	80

1 INTRODUÇÃO

A grande área da Optometria está vinculada aos esforços para a melhoria do atendimento optométrico, onde os roteiros clínicos são ferramentas essenciais para a suspeita diagnóstica de alguma patologia. As práticas dos protocolos clínicos e acompanhamento com o profissional optometrista são medidas essenciais de grande potencial para melhorar a qualidade de vida dos pacientes, além de evitar complicações de doenças adquiridas, como o surgimento de glaucoma primário de ângulo fechado GPAF, por esse motivo devemos obter uma atenção fundamental para averiguar o problema da existência da patologia (MENESES, A.M, 2012).

Visando melhor todas essas possibilidades no atendimento optométrico, este trabalho abrange as principais etapas executivas que devem ser direcionados aos pacientes com suspeita de glaucoma de ângulo fechado, cuja esta patologia está aumentando frequentemente e isto requer uma série de medidas para proporcionar melhores condições visuais aos pacientes.

Dentre os tipos de neuropatias, o glaucoma de ângulo fechado tem uma grande repercussão característica no campo visual, cujo principal fator de risco é o aumento da pressão intraocular (PIO) e alterações súbitas na visão, ocorrendo uma oclusão do ângulo estreito. Conforme KINGMAN, seu desfecho principal é a cegueira irreversível, que segundo outros autores essa veem sendo uma das principais causas que compromete a eficiência do sistema visual e diminuição do campo visual dos portadores de glaucoma (KINGMAN, 2012).

Sendo assim considerado um dos principais problemas inclusos ao impacto de consequências visuais, o GPAF é visto como uma patologia que respalda uma série de alterações fundoscópicas que levam a suspeita diagnóstica de glaucoma, levando em consideração os fatores de alto risco nos pacientes como idade avançada, hipermetropia e histórico familiar. Em algumas situações que predispõe no quadro clínico são: bloqueio pupilar e uso de certos medicamentos como anti-histamínicos e antidepressivos (WEINREB RN, 2015).

O desfecho principal do glaucoma de ângulo fechado depende da combinação dos fatores vasculares, genéticos e anatômicos. Os danos ocorridos no nervo óptico acontecem devido ao aumento da (PIO), modificando assim a passagem do canal de drenagem, onde encontramos o humor aquoso líquido

responsável por nutrir algumas estruturas do interior do olho. Sua obstrução causa uma série de prejuízos às fibras nervosas, gerando uma perda gradativa de visão, essas alterações surgem quando o nervo óptico está comprometido com a produção do humor aquoso ou estimulando sua drenagem na câmara anterior, portanto é necessário o acompanhamento e manejo clínico com os portadores de glaucoma (AMERICAN ACADEMY OF OPHTHALMOLOGY et al, 2012).

Normalmente, a PIO não ultrapassa o valor de 21mmHg. Quando ultrapassa, estamos diante de uma pressão alta nos olhos ou hipertensão ocular, mas ambas as coisas são totalmente diferentes, a afirmação de ter uma pressão elevada nos olhos não significa que o paciente tenha glaucoma de ângulo fechado e sim que tem risco de desenvolver a doença. Quanto à hipertensão trata-se de um processo que está ligado ao acúmulo de líquido no humor aquoso da câmara anterior. Acaso ocorra algum desequilíbrio entre a produção e eliminação do mesmo, a pressão ocular sofre alterações (SILVA MR, 2016).

Geralmente, quando se trata de GAF, refere-se à ocorrência de lesão do nervo óptico, que pode ser identificado através do exame clínico optométrico e de hipertensão ocular quando há pressão elevada dos olhos. As características evidentes do GAF estão ligadas à oclusão do ângulo da câmara anterior devido a condições anatômicas que produzem sobreposição ou adesão da íris periférica à superfície externa do seio camerular, apresentando como consequências a elevação da pressão intraocular, danos ao disco óptico ou defeito do campo visual correspondente (FOSTER PJ, 2010).

Dentre as principais causas do GAF, em 60% dos casos estão associados ao risco genético e à herança, interligando ao histórico familiar onde ocorre um aumento significativo na prevalência da patologia. Esse fator torna-se bem maior tanto na família quanto em parentes de segundo grau, com um risco relativo. As causas relatadas são de suma importância, pois possibilita na suspeita diagnóstica do GAF (COOK C; FOSTER P, 2012).

Atualmente, 56% da população brasileira tem necessidade de avaliação visual para melhorar sua qualidade de vida. No entanto, apenas 11% da população consegue ter acesso ao atendimento visual e ter compensadas suas alterações visuais, o que implica um percentual de 45% de brasileiros que não têm condições visuais adequadas por falta de atendimento visual (KINGMAN S, 2012).

O profissional Optometrista enfatiza as necessidades dos cuidados primários da visão, e sua especialidade se dedica cada vez mais na melhoria de uma análise clínica do sistema visual. De acordo com associação de profissionais da optometria, o desenvolvimento das práticas optométricas é a chave fundamental no auxílio de serviços à saúde de forma menos restritiva e a um custo acessível para a sociedade. Neste sentido, o papel dos profissionais Optometristas tem uma importância relevante (SILVA, W.S. et al, 2017).

As estatísticas fornecidas pela OMS em 2013 mostram que o glaucoma é a segunda causa de cegueira mundial, ficando em segundo lugar, sendo que a primeira é a catarata. A prevalência do glaucoma se eleva significativamente com o aumento da PIO particularmente, sendo assim trata-se de uma patologia que tem um avanço alarmante na sociedade, principalmente nos países asiáticos, na china e no Brasil (DRASDO, 2013).

Como justificativa a elaboração deste guia fornece uma conjuntura visando uma preocupação com a saúde visual dos portadores de glaucoma. Portanto uma boa avaliação permite os profissionais do cuidado primário de saúde visual e ocular obter melhores resultados reconhecendo todas as condições da patologia, dando sentido ao perfil do paciente, fatores de risco e dados clínicos promovendo a conclusão da suspeita diagnóstica do glaucoma de ângulo fechado.

Objetivo geral

- Descrever as principais características clínicas em um guia optométrico para a suspeita diagnóstica do glaucoma de ângulo fechado.

Objetivos específicos

- Descrever as principais alterações e danos oculares que podem ocorrer em pacientes com glaucoma de ângulo Fechado;
- Elencar os principais sinais clínicos do glaucoma de ângulo fechado;
- Mostrar etapas e exames necessários no atendimento para o diagnóstico de glaucoma de ângulo fechado.

Como hipóteses uma das chaves que podem diminuir o aumento da incidência de pacientes com glaucoma de ângulo fechado no auxílio do diagnóstico estão relacionadas à orientação do profissional a fazer um seguimento de sequencia de testes, onde este guia optométrico enfatiza de uma maneira sucinta detalhadamente exames que de fato nos levam a serem

executados para obtenção do diagnóstico e conduta presuntiva do encaminhamento para outros profissionais.

A sequência desse guia é bem relevante para o diagnóstico de glaucoma de ângulo fechado. Aos pacientes que já apresentam progressão da patologia, faz-se necessário uma boa avaliação executada com o profissional Optometrista, que poderá detectar os sinais e sintomas suspeitos e fazer uma orientação para o tratamento decorrente da patologia, isto quando necessário.

Visando melhor esclarecer todas essas possibilidades, com o propósito de amenizar os problemas visuais gerados em pacientes com glaucoma de ângulo fechado, a temática da elaboração deste guia nos traz um conteúdo afluente incluindo uma sequência de testes que podem ser executados clinicamente e faz com o que o profissional optometrista valorize uma avaliação completa eficiente para suspeita diagnóstica em um nível primário de atenção para com os pacientes.

2 DESENVOLVIMENTO

2.1 REFERENCIAL TEÓRICO

2.1.1 DEFINIÇÃO DE GLAUCOMA

No contexto da saúde pública, o glaucoma pode ser visto como uma neuropatia óptica associada a danos estruturais característicos do nervo óptico e disfunção visual associada que pode ser causada por vários processos patológicos.

Segundo (Weinreb, 2015) glaucoma é uma doença do nervo óptico (neuropatia óptica), em que há um comprometimento progressivo do nervo e da camada de fibras nervosas, com alterações do campo visual, podendo levar a cegueira se não diagnosticado e tratado corretamente (WEINREB RN, 2015).

Uma abordagem significativa do glaucoma é que trata-se de uma anomalia que descreve um grupo associado à doenças oculares com etiologia multifatorial unida por uma neuropatia óptica associada à pressão intraocular clinicamente.

A definição de glaucoma contém características que devem ser relatadas, quanto a funcionalidade da superfície ocular. "Glaucoma" não é uma entidade única, mas refere-se a um grupo de distúrbios oculares e estão ligadas a tensão da PIO (AMERICAN ACADEMY OF OPHTHALMOLOGY et al, 2012).

Todas as condições que constituem os glaucomas estão unidas por uma neuropatia óptica caracterizada clinicamente. Esse fato permite que as condições sejam agrupadas, independentemente do (s) mecanismo (s) e causa (s). As principais alterações estão agrupadas e visíveis ao nervo óptico onde ele possui uma estrutura bidimensional que pode ser avaliada através da oftalmoscopia monocular direta pelo optometrista (ANTONIO GGMV, 2008).

Portanto a patogênese relacionada ao glaucoma é uma combinação de fatores vasculares, genéticos, anatômicos e imunológicos e suas características são atingidas visualmente ocasionando defeitos do campo visual fazendo com que ocorra cegueira irreversível, escavação dos discos ópticos e elevação da pressão intraocular (RIECK J, 2013).

O significado clínico de glaucoma segundo Rieck J. 2013, trata-se de uma neuropatia óptica crônica caracterizada por lesão progressiva e irreversível

do nervo óptico e de camadas de fibras nervosas da retina que resulta em perda do campo visual principalmente na região periférica, essa é considerada a causa mais proeminente (RIECK J, 2013).

Maul Jampel 2010 afirma que glaucoma é um grupo heterogêneo de doenças caracterizadas por escavação da cabeça do nervo óptico e dano no campo visual. É considerada a causa mais frequente de cegueira irreversível em todo o mundo e sua progressão pode levar à perda total da visão (MAUL JAMPEL, 2010).

Segundo com Morgan JE, 2015, o glaucoma desta forma abrange um conjunto de fatores estruturais e funcionais e trata-se de uma doença progressiva com dano estrutural, em que a morte das células ganglionares da retina (RGC) são as marcas registradas do glaucoma e estão frequentemente associadas a mudanças estruturais na cabeça do nervo óptico (MORGAN JE et al, 2015).

À vista disso, é importante investigar e monitorar os pacientes suspeitos de glaucoma e procurar com os meios disponíveis, detectar a presença de lesão glaucomatosa o mais breve possível com intuito de evitar o avanço da progressão e um transtorno visual mais agravante.

O conhecimento sobre o conceito teórico da doença por parte do Optometrista é um conhecimento fundamental, contudo sua base é útil para a realização de uma boa anamnese e, conseqüentemente um atendimento de qualidade aos pacientes com glaucoma (CONGDON NG; FRIEDMAN DS, 2008).

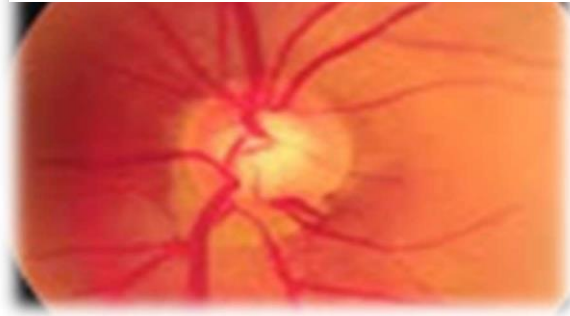
2.1.2 SEMIOLOGIA DO GLAUCOMA DE ÂNGULO FECHADO

O glaucoma de ângulo fechado é considerado uma emergência médica, inicialmente uma boa parte da visão periférica pode ser perdida antes que o paciente perceba qualquer distúrbio visual. Dentro do quadro semiológico o glaucoma se apresenta com hiperemia, epífora, opacidade na córnea, uma pupila fixa semi-dilatada que não responde aos estímulos luminosos (ANG LP, AUNG T et al, 2008).

Basicamente os sinais característicos observados (Figura 01) na fundoscopia do GPAF são de forma similar ao glaucoma de ângulo aberto. A assimetria de escavação entre ambos os olhos, atrofia setorial da camada de

fibras nervosas da retina (sinal de Hoyt), defeito localizado da rima neural (notch), acréscimo concêntrico da escavação, aumento vertical da escavação, discrepância palidez-escavação (escavação pintada de rosa), escavação nasal, desnudamento de vaso circunlinear, vaso em passarela, vaso em baioneta e hemorragia do disco (BRAGHINI, et al 2012)

Figura 1 – Hemorragia de disco



Fonte: Graziane e Leone (2005)

Os valores da relação entre o tamanho da escavação e o tamanho total do disco óptico variam de 0 a 10. Em pacientes normais, em geral, este valor pode estar entre 0 e 0,8 quando há simetria. Os valores iguais ou superiores a 0,7 estão relacionados ao glaucoma, caso os pacientes apresentem esse valor na relação (escavação/disco) e uma assimetria entre ambos os olhos que sejam superiores a 0,2, a uma necessidade de entrar em investigação conforme esses dados clínicos (BRAGHINI, 2012).

No contexto geral esses sinais tem uma grande relevância para suspeita diagnóstica do glaucoma. Deve-se considerar o desfecho principal que é a elevação da PIO, onde a exposição durante o exame fundoscópico demonstra uma presente lamina crivosa com uma espessura central da córnea (CEC) mais fina, uma escavação de nervo óptico maior que o normal, também pode apresentar-se uma diminuição da celularidade que envolve a malha trabecular (MT); aumento e mudança dos componentes da matriz extracelular, incluindo mielinização e espessamento das trabéculas; aumento na quantidade de componentes fibrilares, aumento de fibronectina e de elastina. A produção rígida da MT, inicia afetando os pacientes com a suspeita do GAF, mostrando sinais de estresse oxidativo (ESQUIVEL; QUIRÓS, 2015).

A rapidez e à elevação da PIO aumenta de constantemente na medida em que o processo desenvolve sintomas mais graves. Dentro do espectro da doença do glaucoma de ângulo fechado há uma variante aguda, com sintomatologia mais evidente como cefaleia, náuseas, vômitos, dor ocular. O olho afetado pode ficar hiperemiado e com pupila semidilatada não reagente à luz, sendo uma situação que pode levar à cegueira (ANG LP; AUNG T, 2008).

Além do aumento da escavação papilar e do sinal de Hoyt, outros sinais descritos na literatura também são de grande importância, como a assimetria da escavação entre os dois olhos, a presença de afinamento localizado da rima neural, fosseta adquirida e hemorragia peripapilar em “chama de vela” (SUSANNA JUNIOR R, 2007).

As alterações que ocorrem no disco óptico glaucomatoso podem ser consideradas como as principais características no processo da doença do GAF. Durante as fases iniciais do glaucoma, a perda de células ganglionares da retina antecede o aparecimento de alterações perimétricas demonstráveis (KERRIGAN-BAUMRIND, 2000).

À medida que os axônios das células ganglionares são perdidos, ocorrem alterações na rima neuroretinana e escavação do nervo óptico, que frequentemente precedem o aparecimento dos defeitos do campo visual.

No geral, a perda de fibras ocorrem mais frequentemente nas regiões temporais superior e inferior em olhos com glaucoma inicial ou moderado, enquanto a perda de rima neural localiza-se principalmente na região nasal no glaucoma avançado, visto que as outras áreas geralmente já se encontram lesadas no estágio moderado (ANG LP; AUNG T, 2008).

Considerando a constante elevação da PIO, um dos principais fatores do glaucoma, normalmente, a PIO não ultrapassa o valor de 21mmHg. Quando ultrapassa, estamos diante de pressão alta nos olhos ou hipertensão ocular. A afirmação de ter uma pressão elevada nos olhos não significa que o paciente tenha glaucoma de ângulo fechado e sim que tem risco de desenvolver a doença (SILVA MR, 2016).

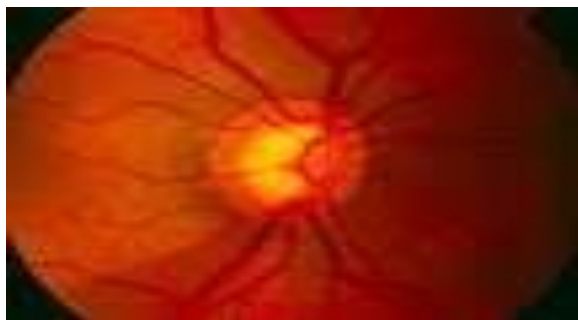Assim revela (Gordon MO, 2010) que diversos pacientes com pressão intraocular elevada não desenvolvem glaucoma estatisticamente, mesmo quando seguidos por um longo período. Caso os hipertensos oculares não recebam acompanhamento nem tratamento, aumenta-se a possibilidade de

desenvolver glaucoma ao longo do tempo tendo um avanço na proliferação de sinais e sintomas agravantes (GORDON MO, 2010).

O desenvolvimento da patologia enquadra-se com presença de hemorragias que geralmente precede ou vem acompanhada de defeito localizado da camada de fibras nervosas (CFN) apresenta (sinal de Hoyt) e se antecipa ao surgimento de um defeito localizado, em cunha (notch), da rima neural, com correspondente alteração no campo visual, por esse motivo elas devem avaliadas através da oftalmoscopia (MELLO, 2013).

A prevalência de hemorragias do nervo óptico nos diferentes estudos varia consideravelmente entre 0,4% a 10% nos pacientes com GAF, de uma forma superficial, a hemorragia tem um aspecto em chama de vela, conforme nos mostra a (Figura 02) e, quando se manifesta de uma maneira profunda o aspecto é mais arredondado, o que ocasiona alterações nas fibras da retina (DRASDO, 2013).

Figura 2 – Defeitos nas fibras da retina



Fonte: ÓPTICO, Online

Às vezes, o sangramento é pequeno, ou ocorre bem próximo aos vasos sanguíneos, o que pode dificultar a visualização durante o exame oftalmoscópico. As hemorragias estão localizadas mais frequentemente na região temporal inferior, seguida pela temporal superior, nos pacientes com uma PIO elevada. Elas tendem a se localizar em relação ao *nochs*, defeitos localizados da rima neural ou defeitos inclusos às camadas das fibras nervosas da retina.

2.1.3 CLASSIFICAÇÃO DOS TIPOS DE GLAUCOMA

Os principais tipos de glaucomas podem ser classificados, de acordo com sua etiologia, em primários e secundários. De acordo com (SHIELDS, 2000), a análise qualitativa dos parâmetros da patologia permite a diferenciação entre cada um dos diferentes tipos de mecanismos e progressão da doença, onde ajuda o profissional a ter um diagnóstico presuntivo e de conduta.

De maneira geral, pode-se afirmar que existem dois tipos de glaucomas: glaucoma de ângulo aberto e glaucoma de ângulo fechado (Quadro 01).

Quadro 1 - Classificação do glaucoma

<p>Glaucoma de ângulo aberto (GAA)</p>	<p>É caracterizado por um ângulo anatomicamente aberto, mas com um fluxo de saída do sistema de drenagem obstruído e desacelerado. O resultado é um aumento da pressão intraocular elevada, caracterizado por danos nas células do gânglio retiniano; em seguida, perda da visão periférica na doença em estágio inicial e perda da visão central na doença tardia (GOLDBERG I, 2003).</p>
<p>Glaucoma de ângulo fechado (GAF)</p>	<p>Ocorre quando o sistema de drenagem é bloqueado, geralmente pela íris, o líquido não consegue penetrar na rede trabecular para fazer a drenagem. O paciente apresenta dores de forte intensidade na cabeça e no olho, que chegam até a provocar vômitos e redução da visão. A pressão intra-ocular torna-se muito elevada e pode lesar o nervo óptico de forma rápida e agressiva (SHIELDS, 2000).</p>

Fonte: organizado pelo pesquisador (janeiro/2021)

Devido às suas várias etiologias, o glaucoma pode ser dividido em algumas subcategorias definidas como: primário e secundário (ambos podendo apresentar ângulo aberto ou fechado), glaucoma congênito, infantil, juvenil e adulto (Quadro 02).

Quadro 2 - Subclassificação do glaucoma

<p>Glaucoma congênito</p>	<p>É uma doença autossômica recessiva do olho que geralmente se manifesta no primeiro ano de vida, e é causada por defeitos no desenvolvimento da malha trabecular e ângulo da câmara anterior. Geralmente é bilateral, sua classificação está baseada na natureza de origem genética onde sua evolução está relacionada a anormalidades na malha trabecular e no ângulo da câmara anterior, resultando uma elevação da pressão intraocular (PIO) (SHIELDS, 2000).</p>
<p>Glaucoma infantil</p>	<p>É um dos principais motivos de cegueira na infância, segundo as estatísticas da OMS em 2010 estando presente em 20% dos casos em crianças glaucomatosas. Atualmente, o termo glaucoma do desenvolvimento infantil está mais bem definido, fazendo referência aos glaucomas associados com anomalias presentes no nascimento (HOSKINS, 2010).</p>
<p>Glaucoma Juvenil</p>	<p>Este tem seu início após o 2º ano de vida até os 35º anos. Frequente sua transmissão é autossômica dominante, comparado aos outros tipos de glaucoma observados na infância é considerado de fato uma doença de característica bilateral atingindo independente de qual seja o sexo do paciente, masculino ou feminino. Suas alterações são geneticamente determinadas através do comportamento da ação da malha trabecular com um padrão de transmissão autossômico dominante, que origina uma mutação no gene da miocilina (EGBERT, 2002).</p>
<p>Glaucoma Adulto</p>	<p>Tem o início após 35 anos de vida é considerado o tipo mais comum de glaucoma no mundo, com cerca de 90% dos casos. É uma neuropatia óptica crônica, progressiva, responsável por cerca de 70% dos casos de glaucoma no Brasil (ANTONIO GGMV, 2010).</p>

Corroborando com essas informações, segundo a classificação geral dos principais tipos glaucomas com várias definições, características, de diferentes autores o quadro 03 abaixo nos traz resumidamente a classificação, de forma principal, conforme a etiologia de cada um (primário ou secundário), o aspecto anatômico do seio camerular (aberto ou fechado) ou a evolução clínica (agudo ou crônico).

Quadro 3 - Classificação do glaucoma segundo a evolução clínica

TIPOS DE GLAUCOMA	CARACTERÍSTICAS NO ÂMBITO PATOLÓGICO
Ângulo Aberto (crônico)	Trata-se de uma neuropatia óptica progressiva, caracterizada por aumento da escavação do disco óptico (perda de fibras nervosas), associado a déficit visual, ligado ao aumento da produção aquosa e diminuição da sua drenagem (COOK C, 2012).
Ângulo Fechado (agudo)	É caracterizado por altos valores de PIO devido ao bloqueio do fluxo do humor aquoso da câmara posterior para a câmara anterior. Este bloqueio ocorre devido ao aumento do contato entre a superfície posterior da íris e a superfície anterior do cristalino que leva ao abaulamento da íris periférica e conseqüente fechamento angular como conseqüência da aderência entre a malha trabecular e a íris (BRAGHINI, 2012).
Congênito (Infantil)	Esse tipo de glaucoma é considerado a forma mais comum, porém seu quadro clínico é grave, e usualmente, se manifesta dentro do primeiro ano de vida. É caracterizado por uma elevada pressão intraocular resultante da obstrução do fluxo do humor aquoso no segmento anterior do olho. Seu desenvolvimento ocorre devido á uma malformação anatômica congênita na malha trabecular e no segmento anterior do globo ocular causando aumento do globo ocular (bftalmo), resultando assim em um glaucoma congênito (SARFARAZI, 2000).

Secundário Juvenil	Normalmente apresenta características a níveis elevados da PIO, seu surgimento está relacionado à alguma lesão ocular ou associada a alguma outra patologia sistêmica. Neste tipo de Glaucoma, existe um predomínio de miopia e, existe frequentemente a necessidade de intervenção cirúrgica (EGBERT, 2002).
---------------------------	---

Fonte: organizado pelo pesquisador (janeiro/2021)

Vale realçar que esta proposta de classificação é dirigida para estudos epidemiológicos. Na prática clínica, outros sinais de lesão do disco óptico, assim como acompanhamento do paciente, avaliam as mudanças ocasionadas na camada de fibras nervosas da retina e aspectos morfológicos do disco óptico, que são consideradas etapas essenciais para o diagnóstico do glaucoma mesmo na vigência de exames funcionais dentro da normalidade.

2.1.4 FISIOPATOLOGIA DO GLAUCOMA DE ÂNGULO FECHADO

A fisiopatologia do glaucoma de ângulo fechado está inteiramente ligada ao comportamento do posicionamento da íris no globo ocular, onde determina a resistência da passagem do humor aquoso pelo canal íris e cristalino; Enquanto o bloqueio pupilar é responsável pelo fechamento do ângulo (RODRIGUEZ, 2004).

A análise qualitativa dos parâmetros angular onde acontece a diferenciação entre os mecanismos que podem levar a um fechamento do ângulo da câmara anterior são: O bloqueio pupilar (A) resultando uma íris convexa com reduzida profundidade de câmara anterior. Já a íris em plateau (B) pode estar presente em virtude da inserção da íris em processos ciliares. (C). Demonstra o aumento no volume do cristalino podendo haver o fechamento angular devido ao componente resultante de um lens vault aumentado (D). O fechamento do ângulo também pode ser provocado por uma espessura aumentada da íris próxima à sua inserção (AMERICAN ACADEMY OF OPHTHALMOLOGY, 2012).

Os principais fatores identificados atualmente na fisiopatologia do GPAF é o estreitamento do ângulo da câmara anterior que esta é considerada a causa mais significativa para os pacientes com glaucoma ocasionando riscos de uma forma dinâmica em relação à saúde ocular do paciente (HERNÁNDEZ, 2010).

O GPAF está associado a determinadas características anatômicas oculares, incluindo comprimento axial reduzido, córnea mais plana, câmara anterior rasa, cristalino mais espesso e ângulo oclusível. Além disso, apesar da possibilidade do desenvolvimento do GPAF ele encontra-se presente em todos os tipos de ametropias, este ocorre mais frequentemente em indivíduos hipermetropes, esse surgimento é decorrente da condição anatômica que propiciam alterações relacionadas à oposição ou a adesão da periferia da íris à sua parede externa, com frequente elevação da PIO de forma aguda ou crônica (ROCKWOOD; EDWARD J, 2018).

Além da presença de diversas alterações, alguma delas estão relacionadas à atividades diárias, sua progressão também se baseia numa grande parte do mecanismo pelo qual a pressão intraocular pode causar uma lesão do nervo óptico, conforme BONOMI L (2010), isso pode ser gerado pelo stress, hipertensão ocular ou tensão criados nas estruturas posteriores do olho entre os pacientes glaucomatosos (BONOMI L, et al, 2010).

Assim também afirma o autor PATERSON (2010) referente à fisiopatologia:

O glaucoma abrange o mecanismo intensificado por situações que geram midríase - como estresse emocional, meia luz e uso de colírios midriáticos, que podem desencadear um bloqueio pupilar total, levando à crise glaucomatosa (PATERSON, 2010).

No entanto podemos certificar que no processo fisiopatológico do GPAF os fatores ambientais que contribuem para a instalação da doença, alguns deles bem definidos e denominados como fatores desencadeantes, incluindo estresse, fadiga, esforço de leitura e dilatação pupilar adquirida por fármacos. A presença destes fatores desencadeantes no processo visual no âmbito da patologia, o paciente apresenta certas alterações anatômicas predisponentes ao fechamento angular aumentando assim a oportunidade de se desenvolver o GPAF (BONOMI L, 2010).

Na forma aguda, a PIO eleva-se rapidamente como resultado de um bloqueio relativamente constante da rede trabecular pela íris, através do mecanismo de bloqueio pupilar (uma condição na qual o humor aquoso não flui normalmente através da pupila). Esse mecanismo acontece quando o cristalino encosta na a íris movimentando-a para trás, ocasionando o bloqueio pupilar e o fechamento angular. A forma crônica pode se desenvolver após o fechamento angular agudo, no qual o fechamento angular sinequial persiste (PATERSON G, et al, 2010).

O bloqueio pupilar é considerado um dos principais transtornos decorridos do GPAF, estando presente por cerca de mais de 90% dos casos. Isto ocorre devido à circunstância obtida ao fluxo aquoso da câmara posterior à anterior através da pupila, que nos traz como consequência o aumento da pressão da câmara posterior e diminuindo a da anterior, empurrando a periferia da íris para frente estreitando o ângulo. Este bloqueio acontece de maneira relativa frequentemente (CALIXTO, 2016).

Devido à certas alterações manifestadas do nervo óptico com decréscimos na função visual, o GPAF é geralmente desenvolvido quando ocorre uma associação nos defeitos na malha trabecular (TM) e câmara anterior que leva à obstrução da saída do humor aquoso, elevação de pressão intraocular (PIO) e morte progressiva das células ganglionares da retina (GORDON MO, 2010).

Apesar de reconhecer os elementos de risco, os fatores genéticos e ambientais subjacentes ao desenvolvimento e progressão do GPAF. Existem teorias que afirmam de que o envelhecimento do indivíduo está associado a uma maior fricção entre o epitélio da íris e o cristalino. Sendo assim, a lente pode desempenhar um papel essencial na patogenia do glaucoma primário de ângulo fechado GPAF.

Segundo Pizzirani (2008), o aumento da incidência da doença com a idade indica que o remodelamento de tecidos pode afetar diretamente o fluxo das vias de drenagem de HA (PIZZIRANI, 2008).

Desta forma seguindo esse padrão fisiopatológico, podemos afirmar que o Humor Aquoso (HA), apresenta características peculiares e seu funcionamento regular é bastante importante na ação das estruturas internas do olho,

principalmente nas áreas desprovidas dos vasos sanguíneos, que, quando suas funções metabólicas entram em desequilíbrio constante causam transtornos visuais, surgindo assim o GPAF (DUKER, 2011).

2.1.5 CLASSIFICAÇÃO DAS FASES DO GPAF

Dentre as múltiplas formas de classificação, o glaucoma consiste essencialmente numa série de subdivisões na medida do avanço de sua evolução. Neste aspecto as fases do surgimento do GPAF podem ser divididos conforme cada etapa clínica, segundo sinais e sintomas presentes, onde no manejo para suspeita diagnóstica, é determinado assim por uma avaliação cuidadosa do ângulo da câmara anterior (MELLO, 2013).

Os pacientes com fechamento angular podem apresentar-se com um amplo quadro de sintomas, que são investigados durante o processo da anamnese, conforme a frequência de relatos dos mesmos, as principais causas de queixa são: dor severa ocular, náuseas e diminuição súbita da acuidade visual (DUKER, 2011).

Desse modo a classificação do GPAF subdivide em quatro etapas: subagudo, agudo, crônico e intermitente (Quadro 04).

Quadro 4 - Fases do GPAF

ETAPAS ADQUIRIDAS DO GPAF	CARACTERÍSTICAS SINTOMATOLÓGICAS
FASE SUBAGUDA	Segundo a sintomatologia presente nesta fase, considerada a etapa moderada da patologia que se desenvolve em um período de curta duração, porém a progressão pode ocorrer durante meses ou anos, caso o paciente não tenha um tratamento eficiente para evitar o desenvolvimento agravante da patologia. Nesta etapa subaguda, o aumento da PIO é suficiente para provocar uma série de sintomas, como diminuição da acuidade visual, dor intensa e visão de halos, eventualmente quando isso acontece, já é o início de uma crise glaucomatosa severa (FOSTER PJ, 2005).

<p style="text-align: center;">FASE AGUDA</p>	<p>Também conhecida como fase “sintomática” do GPAF, geralmente suas características estão interligadas ao fechamento obtido do ângulo estreito e toda sua elevação resultando em súbita elevação da PIO. Na fase aguda dentre os principais sintomas estão presentes a cefaleia, dor ocular intensa, halos coloridos e visão turva; Os sinais são: Redução da acuidade visual, PIO elevada acima 40 mmHg, edema de córnea, predominantemente epitelial, câmara anterior rasa, fechamento angular em 360° de extensão com uma presença de midríase pupilar média, hemorragias em chama de vela, hiperemia conjuntival com injeção ciliar. As crises ocorridas na forma aguda acontecem no período noturno, iniciando com sintomas moderados, e evoluindo rapidamente para os sintomas mais severos (MELLO, PAA, 2013).</p>
<p style="text-align: center;">FASE CRÔNICA</p>	<p>Pode se desenvolver de maneira sintomática ou assintomática, na etapa crônica a profundidade da câmara anterior encontra-se mais elevada do que na etapa aguda, e a elevação gradual da PIO não provoca edema na córnea. Seu desenvolvimento crônico é acompanhado por uma obstrução no seio camerular com presença de goniosinéquia (YANOFF M, DUKER JS, 2011).</p>
<p style="text-align: center;">FASE INTERMITENTE</p>	<p>Clinicamente nesta etapa, o paciente apresenta um quadro semelhante à etapa aguda, porém sua progressão ocorre de maneira equilibrada, sujeita à uma resolução eficaz evitando outros transtornos, como crises glaucomatosas (YANOFF M, 2011).</p> <p>Sinais e sintomas: PIO normal, aumentada escavação do disco óptico com palidez, presença de vestígios pigmentares principalmente na região iridotrabecular (DUKER JS, 2011).</p>

Fonte: organizado pelo pesquisador (janeiro/2021)

2.1.6 DIAGNÓSTICO DO GLAUCOMA DE ÂNGULO FECHADO

Para o entendimento do diagnóstico do GPAF, considera-se os achados oculares clínicos encontrados como o auxílio de exames para apoio ao diagnóstico. Ao exame optométrico, verificam-se comumente a perda das RGC, alterações no campo visual, alterações fundoscópicas, perda de profundidade do foco, a diminuição dos reflexos pupilares direto e consensual, ausência de resposta à ameaça e bloqueio pupilar (CARVALHO CA, SUSANNA J, 2008).

Em relação à avaliação do ângulo da câmara anterior, todas as dimensões encontradas são fundamentais na parte do diagnóstico. O diagnóstico do GPAF é detectado por um distúrbio anatômico do segmento anterior, caracterizado pelo encerramento permanente ou intermitente da malha trabecular, pela íris.

O diagnóstico do glaucoma, segundo Sabrosa (2017) é realizado por meio das condições anatômicas que promovem oposição ou adesão do tecido periférico da íris à sua parede externa, com elevação frequente da pressão intraocular (PIO) (SABROSA, 2017).

Segundo Foster (2002), é importante conhecer os fatores epidemiológicos e oculares que predispõem ao fechamento do ângulo e, conseqüentemente com todos os dados obtidos e com a avaliação podemos chegar ao diagnóstico de glaucoma primário de ângulo fechado (FOSTER, 2002).

Atualmente à maioria dos portadores de glaucoma não sabem que têm a doença, as principais alterações patológicas estão ligadas a uma lesão progressiva do nervo óptico, afinamento progressivo da rima nervosa e aumento da relação escavação / disco, com perda de campo visual (QUIGLEY HA, BROMAN AT, 2010).

Inicialmente o GPAF é lentamente progressivo e usualmente vai se desenvolvendo de maneira silenciosa podendo ser assimétrico. O diagnóstico é chegado por meio da avaliação da PIO, alterações do campo visual e aparência do disco óptico. Portanto, tanto o relato inicial do paciente como a execução exame clínico são as etapas essenciais que devem ser bem avaliadas.

O diagnóstico do glaucoma baseia-se na interpretação dos resultados de múltiplos exames que avaliam principalmente a estrutura do disco óptico e a função do campo visual, associado aos níveis de pressão intraocular, que representa o principal fator de risco para o desenvolvimento da doença. Entretanto, a detecção do glaucoma pode ser realizada por métodos tradicionais e tecnológicos, um deles é o exame de OCT (Tomografia de Coerência Óptica), cujo exame possui certos protocolos para obtenção da imagem de diferentes estruturas do segmento posterior relacionadas ao glaucoma, como a camada de fibras nervosas peripapilar, rima neural, espessura macular, lâmina cribrosa, coróide e vasos retinianos (KANSAL, 2018).

A Topografia de Coerência Óptica (OCT) é considerada uma tecnologia computadorizada de imagem que nos últimos anos tem ocupado um importante papel no auxílio avaliativo dos pacientes suspeitos de glaucoma. Essa tecnologia é realizada por meio de medidas quantitativas das estruturas do segmento posterior do olho, comparando-as a um banco de dados normativo para auxiliar o profissional na avaliação de um possível diagnóstico do glaucoma (CHEN; CHANG, 2014).

Segundo COLEMAN (2015), a ampliação do uso do OCT e glaucoma consistem em um método essencial que ajuda no diagnóstico precoce de glaucoma, evitando assim a principal causa de cegueira irreversível. A determinação diagnóstica parte do princípio inicial da patologia, ao contrário do campo visual em que o processo é mais lento e a suspeita diagnóstica é estabelecida apenas após a perda de 30% de células. A avaliação objetiva das camadas de fibras nervosas é realizada pelo OCT, considerado uma das principais ferramentas mais confiáveis para o diagnóstico precoce de glaucoma, sendo que este abrange a perda de fibras nervosas antes do campo visual (COLEMAN, 2015).

A avaliação do campo visual tem como pré-requisito uma boa colaboração do paciente, o que se exige um nível de maior concentração e entendimento do procedimento, para alcançarmos resultados satisfatórios. As alterações encontradas no campo visual em casos de glaucoma, inicialmente são manifestadas com o aparecimento de escotomas relativos, e, conforme o avanço clínico pode aparecer escotomas absolutos (BROMAN, 2007).

As combinações de todos esses parâmetros são fundamentais para a detecção e interpretação de resultados clínicos que promovem a suspeita diagnóstica do glaucoma. O profissional optometrista além de conhecer e reconhecer as condições patológicas, tanto da visão quanto dos seus anexos, tem a capacidade de detectar e qualificar os fatores de risco da doença, cuja precisa ser submetida à prova para o diagnóstico confirmado (ou não) por uma sequência de exames clínicos como tonometria e oftalmoscopia (PATERSON G, 2010).

A tonometria constitui a aferição da PIO e acompanhamento da mesma para o diagnóstico, bem como após manejo clínico. O diagnóstico realizado pela tonometria tem como o objetivo de fornecer recomendações ao paciente portador de GAF à dar um seguimento clínico regular com o oftalmologista (RODRIGUEZ, M, 2004).

A oftalmoscopia direta e indireta avalia a cabeça do nervo óptico e a retina quanto às suas principais alterações fundoscópicas das estruturas internas do globo ocular, que nos leva à suspeita diagnóstica de GAF. Portanto durante avaliação é importante salientar que a observação cuidadosa do nervo óptico, não somente detecta a presença de glaucoma, mas também é capaz de evidenciar a progressão da doença, além de alertar o optometrista a piora do quadro clínico (QUIGLEY, 2010).

A avaliação clínica e documentação da cabeça do nervo óptico são essenciais para o diagnóstico e monitoramento do glaucoma. Alterações progressivas do disco óptico e da camada de fibras nervosas são aspectos previstos do desenvolvimento subsequente de defeitos no campo visual. Dessa maneira para se obter o diagnóstico ideal é preciso que o profissional se familiarize com os sinais do nervo óptico que se manifestam ou que simulam o glaucoma.

Outro parâmetro relacionado ao diagnóstico do glaucoma está baseado nas características da medida da espessura da córnea. Segundo os estudos da biomecânica corneana o comportamento do equilíbrio celular interno das CFN estão interligados à diversos fatores para obtenção de um equilíbrio dinâmico, entre eles os fatores extracorneanos (PIO, Tensão palpebral, Músculos extraoculares e Músculo ciliar) e intracorneanos (espessura corneana e

entrecruzamento das fibras estromais) (MORAES SILVA, 2009).

Ambrósio (2006) afirma que os principais fatores decorrentes que afetam nas medições da PIO nos pacientes estão engatados aos fatores decadentes como: Excesso de estresse, trauma ocular, alterações corneanas, no qual a patologia do glaucoma tem uma influência considerável com o grau de super ou subestimação da PIO. O desfecho principal presente deste conjunto de alterações, dependem do quadro de associação das propriedades biomecânicas da córnea causada pela patologia (AMBRÓSIO, 2006).

Entretanto, é preciso saber que durante a avaliação para suspeita diagnóstica deve-se relacionar a medida da PIO com a espessura corneana, lembrando que diante de córneas mais finas, a PIO é subestimada e em córneas mais espessas ela é superestimada (BROMAN AT, 2007).

O diagnóstico precoce da GPAF é fundamental para se evitar o acometimento de outros órgãos oculares, já que o nervo óptico uma vez instaurado pelo aumento irreversível da PIO torna-se prejudicado por causa das lesões oculares adquiridas com a progressão da doença (CARVALHO CA, 2008).

Desse modo, diante de um caso suspeito de GPAF, com a presença dos principais sinais clínicos e alterações fundoscópicas inferidos neste trabalho, deve-se proceder com o encaminhamento a um especialista para a realização de exame oftalmológico completo.

O resultado esperado com uma avaliação é eficiente para conclusão do pré-diagnóstico da doença estabelecida, o paciente convém a ser seguido de imediato para etapa do tratamento, permitindo assim o alcance de um melhor resultado para o mesmo reduzindo os possíveis riscos e prejuízos que possam o acometer futuramente.

2.1.7 TRATAMENTO

O tratamento precoce do GPAF tem como objetivo atingir os melhores resultados possíveis diminuindo os riscos de uma progressão severa da patologia sendo que todas as condições devem ser individualizadas dependendo da causa e etapa do glaucoma. É de especial importância a boa cooperação do optometrista com a avaliação primária visual realizando anamnese, identificando as alterações oculares, selecionar fatores de riscos que podem ocorrer, prestando uma especial atenção aos pacientes realizando o encaminhamento para o início do tratamento (SOLIMAN; MAHDY MA, 2010).

O tratamento clínico do glaucoma geralmente é realizado com fármacos que têm a ação de diminuir a produção de humor aquoso, porém essa terapia possui ação temporária, sendo assim, a intervenção cirúrgica é o tratamento mais utilizado, porém esse é realizado apenas nos pacientes que rejeitam ao tratamento medicamentoso com fármacos ou que já perderam a visão (CHIURCIU, 2007).

Normalmente, a terapia clínica com fármacos proporciona alívio temporário, mas não controla a PIO à longo prazo, por isso recomenda-se, muitas vezes, a intervenção cirúrgica. A seleção obtida com paciente dependerá de vários fatores e exames prévios que devem ser realizados (YANOFF M, 2011).

Inicialmente o tratamento é realizado com o uso de mediações tópicas, onde os agentes farmacológicos atuam com o objetivo de diminuir a PIO. Os procedimentos cirúrgicos são divididos em etapas que tendem a aumentar a drenagem e outro que atua diminuindo a produção do humor aquoso pelo corpociliar (LUCE, 2005).

O indicador de porcentagem dos agentes farmacológicos prescritos após um período máximo de tratamento visa monitorar e reduzir a porcentagem de medicamentos tópicos utilizando por longos períodos de tempo. Possibilitando a justificativa do uso prolongado ou permitindo a possibilidade de alteração medicamento pela cirurgia em questão (ABEGG DA SILVA, 2011).

A grande maioria dos pacientes glaucomatosos, tanto nas fases iniciais

como moderada têm uma boa função visual, porém uma redução modesta do campo visual. Nos estágios avançados da patologia, se manifesta a uma considerável redução na qualidade de vida, daí a importância do tratamento do GPAF.

Tratamentos com laser (iridectomia) e intervenção cirúrgica são alternativas viáveis dependendo das necessidades específicas de cada paciente (SULTAN; MANSBERGER, 2009).

O correto diagnóstico dos doentes é fundamental para a decisão de início do tratamento, com relação à resolução de ângulos estreitos glaucomatosos.

Segundo RODRIGUEZ, M (2004), o LASER continua a ser uma ferramenta eficiente para o tratamento importante, podendo reverter o encerramento ou pelo menos funcionar como medida terapêutica intermédia até uma solução cirúrgica final (RODRIGUEZ, M, 2004).

Atualmente o tratamento do glaucoma visa diminuir a PIO por meios recursos cirúrgicos com o objetivo de preservar a manutenção da função visual do paciente e para o alcance do conforto visual (YANOFF M, 2011).

Quando o resultado é bem sucedido inicialmente com uma redução da PIO, isso significa que durante o estágio inicial do tratamento os pacientes não irão de fato desenvolver o processo de fechamento angular apenas pode alcançar uma diminuição da progressão da doença, assim melhorando o quadro clínico dos sintomas. Entretanto a avaliação dos fatores de risco oculares, epidemiológicos, sistêmicos deve-se ser considerados na indicação do tratamento adequado (WRIGHT C, 2016).

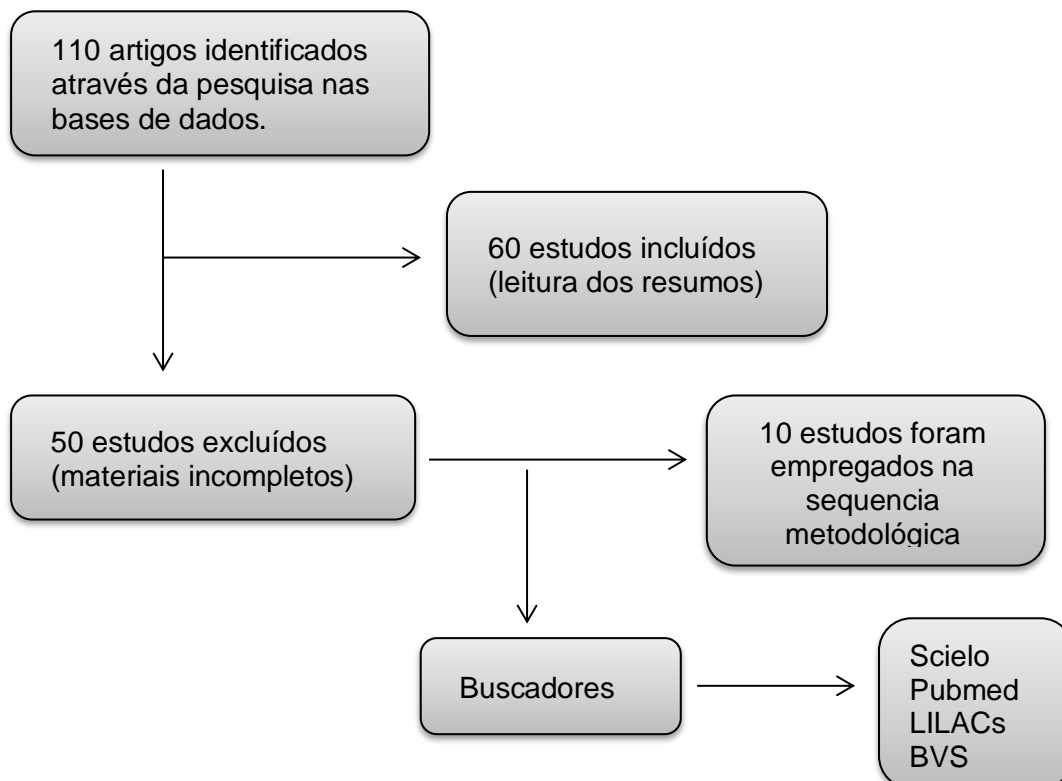
2.2 METODOLOGIA

Como metodologia, a pesquisa foi realizada uma ampla revisão de literatura para elaboração deste guia utilizando fontes de conteúdos atuais sobre glaucoma de ângulo fechado, buscando informações existentes sobre a referida temática.

As informações necessárias para a realização da pesquisa foram buscadas em livros, artigos e literaturas através das bases de dados da *Scientific Electronic Library Online* (SCieLO), Literatura Latino Americana e do Caribe em Ciências da Saúde (LILACs) e do portal de revistas científicas da Biblioteca Virtual da Saúde (BVS), em especial, das áreas de especialidades médicas e de ocupações em saúde, visando revistas de oftalmologia e optometria.

. A busca da fundamentação teórica foram utilizadas como fonte de pesquisa o Google acadêmico, Scielo, materiais publicados: livros, artigos, teses, revistas e outras publicações e dados da internet sobre a importância do atendimento optométrico para pacientes com GAF (SOUZA ANTONIO, 2007).

Figura 3 - Fluxograma dos estudos



Fonte: organizado pelo pesquisador (janeiro/2021)

Os bancos de dados empregados na sequencia metodológica para pesquisa foram, usa das como palavras chaves os seguintes descritores: 1 - glaucoma; 2 - semiologia glaucomatosa; 3 - fisiopatologia; 4 - complicações oculares e alterações fundoscópicas; 5 - procedimentos clínicos; 6 - diagnóstico; 7 - neuropatia – aumento da PIO.

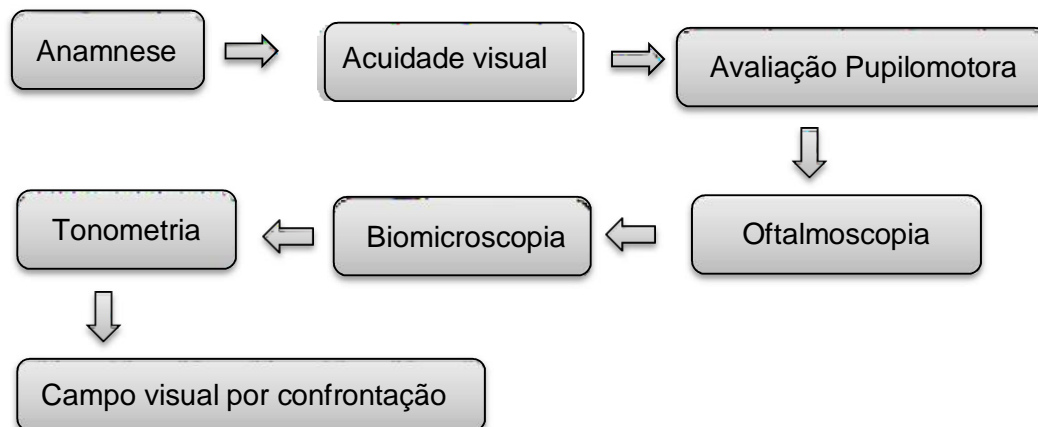
As ferramentas metodológicas utilizadas para elaboração deste trabalho foi à procura de etapas acessíveis necessárias para os optometristas clinicamente para o alcance condutivo e diagnóstico presuntivo do glaucoma. Quanto ao problema estudado, a fim de torná-lo explícito foram construídas as hipóteses, assumindo, portanto como o principal objetivo o conhecer cientificamente a patologia e aplicação do protocolo clínico para conduta, aprimorando ideias de diversos autores e descobertas. Quanto aos procedimentos clínicos, abordou a elaboração de um guia optométrico tendo em vista o profissional e o agente portador durante as etapas dos procedimentos.

Como critérios de inclusão considerou-se materiais completos, no formato de artigos científicos, publicados em língua portuguesa, inglesa e espanhola, compreendendo os últimos 10 anos.

Como critérios de exclusão, foram descartados materiais incompletos, em outros formatos, duplicados, como relatórios técnicos, levantamento bibliográfico baseado em literaturas mais antigas. Na apresentação de resultados do guia foram adotados os seguintes critérios de exclusão: a prática de procedimentos clínicos invasivos com uso de anestésico para o diagnóstico de glaucoma.

Em relação aos buscadores metodológicos, como fornecimento foi realizado uma busca do conteúdo teórico, para obtenção de informações necessárias, que de fato irá colaborar para conduta diagnóstica e presuntiva dos portadores de GAF, tendo em vista os procedimentos optométricos.

Este projeto por se tratar de um guia optométrico metodológico nos mostra as principais etapas essenciais para suspeita do diagnóstico do glaucoma de ângulo fechado, portanto seguindo a busca na literatura, de carácter qualitativo, o projeto visa o método com base na organização na sequência dos seguintes testes optométricos:

Figura 4 - Fluxograma dos Procedimentos clínicos

Fonte: organizado pelo pesquisador (janeiro/2021)

Com essa proposta é fundamental que com as orientações deste guia ao profissional optometrista dedique-se a planejar e organizar uma boa avaliação aos pacientes suspeitos de GPAF mediante interações adequadas encontradas da patologia, de modo que lhe possibilite a apropriação de conhecimentos científicos considerando o estado encontrado do paciente, quanto ao processo evolutivo do glaucoma (DELIZOICOV; ANGOTTI; PERNAMBUCO, 2002).

2.3 APRESENTAÇÃO DO GUIA OPTOMÉTRICO E ANÁLISES DE RESULTADOS

Foram selecionados para análise, segundo os critérios de inclusão e exclusão, procedimentos clínicos optométricos que abordam a temática das principais etapas de exames necessários no atendimento para suspeita diagnóstica do GPAF.

O campo abrangente de informações atuais sobre o GAF acerca de sua evolução e dos procedimentos clínicos possibilitou a elaboração deste guia com etapas optométricas essenciais, testes esses objetivos, sem procedimentos invasivos, mas que são eficazes no desempenho clínico para o diagnóstico dos pacientes.

Para um melhor esclarecimento, a apresentação do guia e análises dos resultados do presente trabalho, foi organizada uma subdivisão de capítulos de testes clínicos optométricos para o fornecimento dos profissionais, dando ênfase no processo investigatório da referida temática (seguimento do protocolo manejo clínico; detecção de sinais e sintomas).

Os resultados dessas investigações estão apresentados através da explanação dos procedimentos evidenciando aplicação das técnicas estabelecendo assim métodos simples e manejo seguro partindo desde anamnese até a finalização dos procedimentos.

Capítulo 2.4.1: Faz uma abordagem clínica sobre a correlação de dados da anamnese e argumentos reportados pelo paciente, durante a primeira etapa da consulta. Segundo o autor, (CARLSON, 2009) a anamnese é o resultado de um interrogatório realizado entre o profissional e o paciente, com o objetivo de buscar e conhecer informações que nos revelam de como se encontra o estado clínico geral e pessoal de saúde. O presente interrogatório abrange uma sequência de perguntas para obtenção do máximo de informações perante aos problemas de visão. Assim com os relatos e registros clínicos, pode-se suspeitar de que os mesmos apresenta um quadro com alterações sistêmicas, podendo ser o GAF (CARLSON, 2009).

Capítulo 2.4.2: A questão levantada no presente capítulo é a demonstração de como se realiza o procedimento da tomada de AV, abordando

as características gerais do quadro clínico de glaucoma em função visual ao desempenho geral de leitura com base nas condições do paciente, de longe e perto. O comprometimento do funcionamento visual é gerado por sequelas do glaucoma que provocam modificações tanto na via central como periférica, sendo assim causando uma piora na medida da AV (CASSON, 2012; MAUL, 2010).

Capítulo 2.4.3: Aborda-se sobre avaliação pupilar, onde as pupilas devem ser examinadas para observação do defeito pupilar aferente e eferente em relação ao tamanho e a simetria pupilar. A existência de um defeito pupilar aferente pode significar glaucoma assimétrico moderado ou avançado.

Capítulo 2.4.4: Na oftalmoscopia foi realizada uma a explanação do protocolo clínico, pondo em evidência a seleção de características anatômicas necessárias que devem ser avaliadas para suspeição diagnóstica, incluindo a importância do desempenho geral para o exame oftalmoscópico. Todas as estruturas devem ser focalizadas claramente por meio de uma ampla variação de lentes, dependendo do erro de refração do paciente e do examinador, dentre elas podemos mencionar a inspeção da papila óptica, mácula, retina, fixação, vasos retinianos, relação artéria e veia (KANSKI, 2004).

Capítulo 2.4.5: Este capítulo está organizado tendo como base, o princípio da técnica de VAN HERICK e aplicação do procedimento clínico que se consistem em uma seção óptica que focaliza o limbo, para que o corte feixe de luz da seção óptica corta a córnea e ilumina a região da íris. A técnica é realizada com iluminação média a 60° de magnificação, e seu objetivo é determinar o estado da profundidade do ângulo da câmara anterior, assim como a mesma técnica também nos permite suspeitar do GAF, bem como de outros diversos tipos de glaucoma.

Capítulo 2.4.6: Nos mostra de uma forma eficiente a importância clínica do equipamento tonômetro de rebound para mensuração da pressão intraocular. O tonômetro de rebote calcula a pressão intraocular baseada em parâmetros dos movimentos em relação ao posicionamento perpendicular em relação ao centro da córnea. Os parâmetros abordados neste capítulo foram: a medição da PIO, posicionamento do paciente e ausência de colírios ou anestésicos para evitar interferências na medição da pressão.

À maioria dos autores concordam que os valores alcançados pelo tonômetro de rebound possuem resultados positivos em relação ao de TAG à respeito da semiologia do glaucoma quanto às propriedades da córnea. Portanto esse procedimento deve ser executado pelos optometristas para o esclarecimento de uma correlação de dados, tendo inclusive valor encontrado na PIO que nos auxilia no pré-diagnóstico e na conduta clínica de GAF.

Capítulo 2.4.7: Neste capítulo trata-se de como podemos detectar a existência de glaucoma através da avaliação do campo visual. O método de confrontação leva apenas alguns minutos e pode fornecer informações úteis, esse teste nos permite realizar uma avaliação rápida, fácil e prática. É importante que o examinador possua um campo visual normal e por esse motivo deve primeiro se submeter ao teste de campo visual para não comprometer resultados não favoráveis com o paciente. No procedimento deve-se testar cada quadrante do campo visual individualmente exigindo quatro perguntas e quatro respostas por cada olho, alcançando um total de oito respostas.

Aos procedimentos que serão abordados nesse guia, o quadro abaixo caracteriza a avaliação clínica, objetivos e materiais para serem executados em cada um dos procedimentos.

Quadro 5 - Resultados do guia para o manejo clínico optométrico de glaucoma

Avaliação clínica	Objetivos	Materiais e requisitos necessários
ACUIDADE VISUAL	Medir a capacidade qualitativa e quantitativa determinando o poder da discriminação visual avaliando as condições anormais no âmbito da patologia.	<ul style="list-style-type: none"> ✓ Tabelas de optotipo segundo a idade do paciente para visão longe e visão de perto ✓ Ocluser; ✓ Boa iluminação
AVALIAÇÃO PUPILAR	Avaliar as possíveis respostas dos reflexos pupilares estaticamente, fotomotor, consensual e acomodativo analisando o estado do padrão pupilar considerando a posição, tamanho e formato.	<ul style="list-style-type: none"> ✓ Lanterna ou transiluminador ✓ Ponto de fixação para longe ✓ Tabela acomodativa de perto
OFTALMOSCOPIA	Avaliar as estruturas do fundo de olho, dando atenção ao nervo óptico, vasos sanguíneos, retina central e periférica com objetivo de analisar e detectar sinais típicos do glaucoma.	Oftalmoscópio direto
BIOMICROSCOPIA	Avaliar a quantificação da profundidade do ângulo da câmara anterior e o ângulo Iridocorneano confirmando se à existência de achados do glaucoma.	Lâmpada de fenda
TONOMETRIA	Avaliar o cálculo da pressão intraocular baseada no tempo de desaceleração entre a sonda e o centro da córnea.	Tonômetro de rebound

CAMPO VISUAL POR CONFRONTAÇÃO	Avaliar o estímulo do campo visual em relação ao ponto fixo apresentado nas diferentes áreas dos pontos da retina, identificando o aumento ou diminuição em cada um dos pontos.	Objeto de fixação (dedos das mãos do examinador)

Fonte: organizado pelo pesquisador (Fevereiro/2021)

2.4 DISCUSSÃO

2.4.1 ANAMNESE

Na clínica diária devemos optar primeiramente com os dados da anamnese, essa estratégia nos leva a uma avaliação de maior desempenho.

A anamnese é fundamental para caracterizar se a queixa apresenta-se de forma aguda ou crônica, mono ou binocular, bem como questionar sobre início e duração do quadro, manifestações extraoculares, que forem surgindo ao longo da progressão da patologia do glaucoma (LESKE CM, CONNEL, 2007).

Deve-se realizar a coleta de todos os dados e informações possíveis para facilitar o atendimento, assim fornecendo no auxílio da suspeita diagnóstica de glaucoma, tomando como base os princípios da anamnese:

1. Estabelecer uma série de perguntas, correlacionando o registro de informações obtidas durante o exame.
2. Demonstrar cordialidade e empatia para que o paciente se sinta acolhido e confiante quanto ao atendimento;
3. Ser comunicativo e manter interação com o paciente;
4. Respeitar e valorizar suas queixas, levando em conta suas individualidades (Idade, nível cultural, escolaridade);
5. Procurar manter a privacidade do paciente e ficar atento aos sinais clínicos que nem sempre são relatados pelo paciente;
6. Adquirir informações necessárias de modo que tranquilize o

paciente para o atendimento;

7. Registrar as informações obtidas de maneira clara e objetiva;
8. Manter postura ética e profissional durante o atendimento.

Deve-se indagar qual o motivo que levou o paciente a procurar o atendimento optométrico, relatando de maneira sucinta, focalizando o problema e o estado clínico que mais incomoda o paciente no presente momento.

Na anamnese do suspeito de GAF, é de suma importância conhecer sua gravidade e descobrir qual foi a causa de sua progressão, incluindo alergias a drogas, tempo dos sintomas, doenças neurológicas associadas e uso de corticoides.

Durante o momento inicial da avaliação, deve-se perguntar particularmente sobre o estado funcional e duração do surgimento da doença, mencionar perguntas, conforme mostra o quadro 06, para obter maiores informações ligadas ao quadro clínico, com o intuito de descobrir a existência do glaucoma, se esta foi está ou não acompanhada por outras doenças sistêmicas como diabetes, Esclerose múltipla e hipertensão arterial sistêmica (HAS) (CARLSON, 2009).

Quadro 6 - Fatores de riscos do GAF

	Fatores de risco para desenvolver Glaucoma de Ângulo Fechado
1	Idade
2	Sexo
3	Diabetes
4	Raça
5	Histórico familiar de glaucoma
6	Aumento da Pressão Intraocular
7	Postura comportamental
8	Uso de drogas, álcool, cigarro
9	Progressão da diminuição do campo visual Histórico familiar de glaucoma
10	Hipertensão

Fonte: Desenvolvido pelo pesquisador (RAMOS SOUZA /2021)

Os dados devem ser agrupados e analisados, tendo vista a prevalência e o tempo de queixa dos sintomas, idade, gênero, fatores desencadeantes como

hobbies, ocupação, antecedentes pessoais e familiares (KANSKI, 2012).

A anamnese é uma etapa essencial para estabelecer um pré-diagnóstico, e consiste em um processo de coletar dados descritivos dos pacientes. Trata-se de um procedimento interpretativo, envolvendo uma relação reflexiva entre as suposições do profissional e o comportamento e motivações que poderiam ser associadas ao diagnóstico de glaucoma.

Deve-se dar uma ênfase em uma sequencia de perguntas para correlacionar os dados para chegar a um pré-diagnóstico e gerar uma conduta visual e ocular. Esse é o objetivo fazer um exame aprimorado com uma análise diferencial para identificar os sinais, sintomas e possíveis causas. Inicialmente estimule o paciente a acrescentar detalhes sobre o seu problema principal, de preferência sem perguntas e de forma livre. Em seguida passe a participar um pouco mais, introduzindo algumas perguntas, de preferência abertas, relacionadas ao próprio relato do paciente, objetivando acrescentar mais dados.

O quadro 07 abaixo nos mostra as principais perguntas que podem ser feitas para conhecer e explorar o motivo de consulta:

Quadro 7 - Perguntas da Anamnese

SÉRIE DE PERGUNTAS REALIZADAS NA ANAMNESE	REQUISITOS E POSSÍVEIS RESPOSTAS
Qual o motivo da consulta?	Avaliar os fatores de risco, incluindo hipermetropia ou histórico familiar, eventos precipitantes, queixas principais, permanência em ambiente com pouca iluminação e uso de colírios midriáticos. Tudo deve ser registrado conforme o paciente reportar.
Quais os principais sintomas?	Dor, visão borrada, percepção de halos coloridos ao redor de luzes, cefaleia frontal náuseas e vômitos.
Faz o uso de alguma medicação?	Em relação ao uso de medicamentos deve-se registrar os tipos, dentre os principais fármacos que podem desencadear a existência do glaucoma são: adrenérgicos ou anticolinérgicos tópicos, antidepressivos tricíclicos e topiramato ou sulfa orais.
Qual sua ocupação? E quantas horas você trabalha por dia?	Fator importante para descobrir como é o trabalho do paciente e no dia a dia. Registrar da maneira que o paciente reportar.

Alguma vez você sofreu algum trauma, pancada ou infecção na região do globo ocular?	Deve-se descobrir qual foi a causa, como a aconteceu e se o paciente fez algum tratamento.
Doenças oculares e sistêmicas	A presença de doenças cardíacas, pulmonares e neurológicas requer consideração no auxílio diagnóstico. O estilo de vida dos pacientes também pode ser um fator determinante e significativo. A associação entre o consumo de álcool provoca uma série de distúrbios emocionais, estresse que podem aumentar a pressão arterial externa como também a PIO. Por esse motivo, a anamnese sobre o estilo de vida do paciente e o uso de álcool e tabaco é imprescindível. Dentre as causas oculares e sistêmicas podemos destacar: Oclusão vascular da retina ou síndrome isquêmica ocular, histórico prévio de trauma passado, hipotonia, uveíte ou tratamento com laser, diabetes e hipertensão (KANSKI, 2012).

Fonte: Desenvolvido pelo pesquisador (RAMOS SOUZA /2021)

Os itens contidos em uma anamnese variam segundo o gênero, idade, estado clínico, objetivos da consulta, enfermidade do paciente e tempo de queixa. Depois que se conhece e compreende todos esses itens abrangentes da anamnese, é possível fazer uma seleção dos necessários, identificando o problema principal pelo qual o paciente veio à consulta. As definições dos termos, juntamente com as formas de indagar sobre os sintomas, devem ser observadas (DUKER JS, 2011).

O registro clínico deve ser feito detalhadamente conforme o paciente o termo reportado pelo paciente durante esse primeiro momento, levando em consideração as palavras verbalizadas e os termos técnicos:

Quadro 8 - Termos clínicos

PALAVRAS VERBALIZADAS	TERMO TÉCNICO
Dores de cabeça	Cefaleia
Olho vermelho	Hiperemia
Dor no olho	Dor ocular intensa
Enjoo	Náuseas
Coceira	Prurido

Fonte: Desenvolvido pelo pesquisador (RAMOS SOUZA /2021)

A anamnese além de auxiliar na compreensão dos mecanismos envolvidos nas condições do glaucoma, poderá ajudar no seguimento da avaliação clínica e assim por meio da entrevista inicial, frequentemente associa-se à doença em questão, colaborando na identificação de boa parte dos sinais clínicos que possibilitam o fornecimento e a condução da suspeita diagnóstica.

Após a etapa da anamnese, logo abaixo segue uma sequencia de testes optométricos que ajuda os profissionais da área da saúde visual e ocular verificar e reconhecer suas alterações.

2.4.2 ACUIDADE VISUAL

A acuidade visual (AV) pode ser medida mostrando-se objetos de tamanhos diferentes ao paciente e que se encontram a uma mesma distância do olho. A forma mais correta para medir a acuidade é no consultório optométrico, e utiliza-se, normalmente, a “Tabela de Snellen”. A tabela contém uma série progressiva de fileiras de letras. O teste, então, consiste em ler essas linhas de letras que vão diminuindo sucessivamente (DUKER JS, 2011).

O teste de acuidade visual é a medida mais frequentemente monitorada nos manejos clínicos optométricos, levando em consideração o comportamento da visão central e periférica, de como são as possíveis respostas durante a medida. Geralmente acontece uma variedade nas respostas por conta de diversos fatores, dentre os quais os hereditários, genéticos, excesso acomodativo, ofuscamento para melhorar a profundidade do foco, dores de cabeça após a leitura (E.A. MAUL, 2010).

A medida da (AV) é determinada pela menor imagem retiniana percebida pelo paciente. Sua medida é definida de acordo com a relação adquirida entre o tamanho menor (optotipo) visualizado e a distância entre o paciente o objeto estando ele próximo ou no infinito à 6 metros. Os principais critérios para avaliação da Acuidade Visual (AV) são:

- Ambiente bem iluminado, sendo adequado para a distância apropriada;
- Tomada da medida da (AV): Realizada primeiramente de maneira Monocular em seguida Binocularmente;
- Tabelas de optotipo
- Apresente a tabela segundo a idade / escolaridade.

O método utilizado para medida da acuidade visual para longe deve seguir os cuidados abaixo:

- O paciente deve sentado a uma distância específica à 6 metros da projeção ou monitor com a tabela usada;
- Iniciar o procedimento monocularmente, ocluindo (OE) Olho esquerdo, avaliando o direito e vice-versa;
- Pergunte ao paciente até que linha consegue enxergar nitidamente, repetir o processo no outro (OD) em seguida com (AO) abertos;
- Caso o paciente não consiga realizar a leitura das letras à uma distância de 6 metros, posicione ele na metade da distância (3m), considerando a linha 20/200;
- Se o paciente não consegue ver a (3m) aproxime a tabela na metade (1,5 m).
- Se o paciente não enxergar os optotipos ou letras (visão menor que 20/400), verificar-se a visão através do conta-dedos;
- Se o paciente não consegue identificar os dedos demonstrados, verificar a visão através de movimentos de mão;
- Se o paciente não consegue enxergar o movimento da mão, usar lanterna para verificar se há percepção ou não de luz;
- Se o paciente esteja usando alguma correção, realize o procedimento com correção;
- Tome a medida da acuidade visual para longe e perto;
- Realize a anotação corretamente, conforme os valores das medidas encontradas.

LONGE	SC	CC	PERTO	SC	CC
OD			OD		
OE			OE		
AO			AO		

O glaucoma é um termo que descreve um grupo de distúrbios oculares que possuem variadas origens. Essas alterações podem ser percebidas pelos danos estruturais e funcionais que comprometem o campo visual (MENEZES, 2012).

As alterações na acuidade visual são percebidas quando existe um número significativo de perdas das fibras nervosas localizadas na região periférica da retina. Os danos causados pela doença são irreversíveis, e se não tratada pode levar a cegueira (CASSON, 2012).

Basicamente o resultado final tomado da (AV) dependerá do funcionamento patronizado do globo ocular, da retina e das vias visuais. Os

valores da (AV) em paciente portador de GPAF frequentemente é de 20/70 à 20/200 caso ele já se encontre da fase aguda do glaucoma (MORAIS SILVA, 2010).

A avaliação da tomada de acuidade visual é um procedimento contínuo, em que nos leva em consideração as modificações ocorridas na via central e periférica. Esse teste de AV é derivado a partir da função macular, considerando que a mácula é a área central da retina, na qual reside a possibilidade de discriminação visual perfeita e fina partindo deste centro da retina para sua periferia. Por isso se faz necessário que a avaliação da AV seja realizada em um ambiente que forneça um bom contraste luminoso e o paciente tenha uma boa visualização dos optotipos (MAKANI; JOHNSON, 2016).

Na região periférica da visão as mudanças podem variar em suas características, quanto a cor, ao brilho, tamanho e a forma. Os objetos percebidos através da via periférica podem despertar uma percepção visual, isso porque a imagem do ambiente é projetada sobre a retina, pelo qual as imagens do ambiente são levadas ao cérebro (JOHNSON, G, 2016).

No entanto é muito importante executar o procedimento corretamente, tendo em vista a realidade das condições do sistema visual, assim alcançando resultados eficientes na mensuração da (AV), no qual essa a prática abrange não apenas os estímulos perceptuais entre ambiente e objeto, mas também é válido para detectar alterações no grau de variabilidade tanto na visão central e periférica.

Os resultados mostram o quanto é importante diferenciar a boa acuidade visual de um paciente com visão normalizada, para outro que apresenta danos patológicos do glaucoma, sendo detectada nessa etapa simples e prática no exame optométrico.

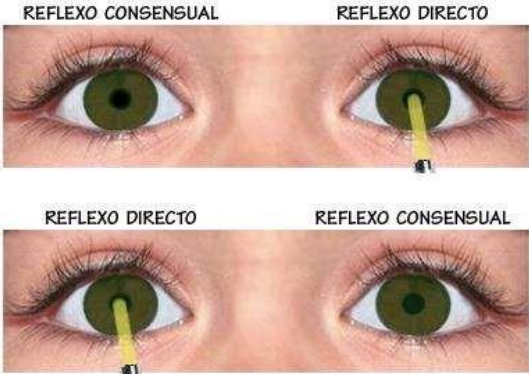
2.4.3 AVALIAÇÃO PUPILAR

A avaliação dos reflexos pupilares é um dos principais testes de função visual que é totalmente objetivo; Isso significa que se for realizado corretamente, fornece uma indicação prática da integridade do sistema visual (RAFAEL MUCI-MENDOZA, 2015).

Segundo CORBETT J (2013), a via do reflexo fotomotor pode ser considerada essencialmente como um circuito de três neurônios: os neurônios aferentes das células ganglionares da retina que se encarregam de levar à uma resposta através região pré-retal para o conjunto motor pretectal parassimpático (Edinger - núcleo de Westphal), onde encontra-se o núcleo do terceiro par: e a via eferente parassimpática com o nervo motor ocular e o gânglio ciliar (CORBETT J, 2013).

Com o desenvolvimento da presente investigação, abaixo segue o protocolo clínico da avaliação pupilomotora (Quadro 09), que deve ser realizado com os pacientes de GAF.

Quadro 9 - Avaliação Pupilar

AVALIAÇÃO PUPILAR	PROCEDIMENTO CLÍNICO
<p data-bbox="304 936 794 1003">Figura 5 - Avaliação das alterações pupilares</p>  <p data-bbox="264 1415 544 1444">Fonte: ÓPTICO, Online</p>	<ol data-bbox="887 936 1359 2007" style="list-style-type: none"> 1. Paciente deve estar sentado confortavelmente, olhando para um ponto de fixação em visão de longe (Tabela para visão de longe). 2. Com ajuda de uma luz da lanterna ou transiluminador, inicie o teste colocando a luz da lanterna no olho direito (OD) e observe o tamanho, velocidade e miose pupilar nesse olho. Este procedimento se conhece como resposta fotomotora. 3. Repita o procedimento incidindo a luz no (OE), observando o fotomotor do (OD). 4. Em seguida incida a luz no olho direito e avalie a resposta do olho esquerdo (OE) observe o tamanho, velocidade e miose. Este é o reflexo é conhecido como consensual ou indireto. 5. Repita o procedimento incidindo a luz no (OE), observando o consensual do (OD) duas vezes em seguida para confirmar o resultado. 6. Movimente a lanterna de um olho para outro rapidamente, deixando-a em cada olho de 3 a 5 segundos. Observe a direção da resposta (midríase e miose) e

	<p>o tamanho de cada pupila no momento de incidir a luz. Este procedimento se denomina “Swinging”.</p> <p>7. Dando continuidade ao procedimento, coloque uma tabela de VP à 40 cm do paciente e peça ao mesmo que olhe na tabela de perto e observe se as pupilas fazem miose. Este é o reflexo acomodativo.</p> <p>8. Durante o teste avalie se a pupila é redonda, simétrica, igualmente ativa.</p> <p>9. Anotação clínica: Se os três reflexos estão presentes e ativos (reagentes) em ambos os olhos anote como: Presente e Reagente.</p> <p>Na presença de alguma anormalidade no exame, anote o olho, tipo de alteração, se os reflexos estão ausentes ou no caso de assimetria meça e anote o olho e a diferença em milímetros.</p>
--	--

Fonte: Guia de Procedimentos clínicos, Faculdade Ratio (2018).

O reflexo pupilar à luz (RPL) é um reflexo que controla o diâmetro da pupila em relação às respostas das variações de intensidades de luz que chegam à retina. Os parâmetros que incluem à resposta pupilar e seus efeitos estão ligados à influência do controle supra nuclear separada do nervo óptico e da retina, o que permite uma avaliação objetiva identificando a existência de alguma patologia presente no nervo óptico (BERGAMIN, 2009).

Uma boa avaliação pupilomotora analisa o padrão pupilar, esse exame é fundamental na avaliação do paciente com glaucoma de ângulo fechado. Os reflexos pupilares a luz são testados em cada pupila individualmente para avaliação do reflexo fotomotor direto e do reflexo consensual. Alterações do reflexo pupilar em pacientes com GPAF geralmente ocorrem por lesões e danos primários no campo visual. Além da resposta pupilar a luz deve-se observar o tamanho pupilar e a simetria (CARLSON, 2016).

Os resultados e os impactos de alterações pupilares nos indivíduos alertam-nos para a realização da avaliação optométrica, o fato de identificar possíveis alterações e danos pupilares, problemas neurológicos do SNC requerem medidas para os cuidados primários

da saúde da visual que é bastante útil e podem prevenir as suas consequências (PODOLSKY MILLER, 2004).

O reflexo fotomotor é extremamente resistente aos insultos da pressão intraocular e ao processo metabólico do sistema nervoso central com a permeabilidade da via óptica. A observação das alterações pupilares já é um início de uma manifestação de um distúrbio sistêmico, podendo ser o GPAF ou alguma outra alteração patológica (MAKANI, 2016).

Quanto ao diâmetro da pupila, esse é controlado, ao nível da íris, pela atividade equilibrada entre as vias simpáticas e parassimpáticas do sistema nervoso autônomo em resposta à luz. Esse diâmetro da pupila pode ser afetado por dois fatores: as respostas ópticas e flutuações causadas pelo SNA. A resposta óptica do reflexo pupilar compreende luz, que controla o diâmetro da pupila em resposta a níveis de iluminação, e a resposta de acomodação, o que altera a curvatura do cristalino para controlar a profundidade de campo (MEDEIROS FA, 2004).

A resposta estática do diâmetro pupilar em portadores com GAF está baseada em estímulos de luzes fornecidos por um meio indireto para avaliar a integridade das vias neuronais autonômicas que controlam o tamanho da pupila.

Em casos de sujeitos que iniciaram o tratamento com alguma medicação tópica para regularizar a PIO, é comum apresentar um diâmetro maior, fora do padrão comum durante a avaliação estática pupilar. A administração tópica ocular provoca a contração da pupila, com aumento de tensão no esporão escleral e abertura dos espaços da malha trabecular, modificando assim o diâmetro, a anisocoria e apresentando um reflexo pupilar lento. Quanto aos portadores avaliados pela primeira vez, que não conhecem a condição ou aspecto glaucomatoso apresentará midríase unilateral, assimetria pupilar e diminuição do diâmetro (BONOMI L, 2010).

O comprometimento da resposta pupilar pode ser avaliado estaticamente com a técnica do reflexo de Bruckner, onde a luz ambiental deve ser penumbra, à 50 cm de distância do paciente. Desta maneira a reatividade à luz torna-se uma propriedade auxiliar em função neurológica e as modificações do diâmetro pupilar, particularmente partem de alterações relacionadas à localização da via óptica presentes no quadro clínico do glaucoma (FERRARI, 2010).

O sinal sugestivo que determina a presença de neuropatia está ligado ao comportamento da integridade da via óptica. A pupila é uma janela de essencial importância na avaliação optométrica. As devidas características que determinam o estado do quadro funcional são: simetria, amplitude de contração, resposta ao estímulo luminoso, formato, tamanho e posição, esses parâmetros são ferramentas que abrangem a suspeição diagnóstica do glaucoma, às perdas funcionais anatômicas, alterações no diâmetro, promovem informações objetivas valiosas de como se encontra a funcionalidade do nervo óptico (BREMNER, F. 2012).

2.4.4 OFTALMOSCOPIA

A oftalmoscopia é um teste que consiste em uma projeção de luz procedente do oftalmoscópio no interior do olho para que seja avaliada pelo observador uma imagem das estruturas internas. O exame executado clinicamente possibilita o diagnóstico de glaucoma de ângulo fechado, através desse método simples e rápido (SILVA, JV; FERREIRA, 2013).

A oftalmoscopia é um método eficaz para visualização do disco óptico, segundo dados históricos foi o primeiro procedimento para avaliação objetiva do poder refringente total do olho, empregado por DONDERS em meados do século dezenove (KANSKI, 2004).

Segundo KANSKI (2004), a iluminação ambiental é essencial para execução do procedimento, o que se é indicado é que durante a avaliação oftalmoscópica o ambiente esteja com uma iluminação tênue, onde sob a luz do aparelho e com a iluminação adequada, a avaliação cuidadosa terá um resultado eficiente e fornecerá informações clínicas necessárias.

Para observação detalhada das estruturas internas, identificando sinais típicos do glaucoma, o auxílio do procedimento (Quadro 10) ajuda a determinar o estado estrutural e as condições anatômicas presentes no fundo de olho.

Quadro 10 - Procedimento clínico da Oftalmoscopia

<p style="text-align: center;">Procedimento clínico</p>	<ol style="list-style-type: none"> 1. Ambiente com iluminação reduzida para evitar a miose. 2. Paciente sentado confortavelmente. 3. Realizado sem dilatação pupilar. 4. Distância de trabalho: 40 ou 50 cm 5. Na oftalmoscopia direta (A), o procedimento é realizado feito pedindo-se para que o paciente fixe um ponto a sua frente ao longe. 6. Oftalmoscópio com a lente em 0 (zero). 7. Avalie primeiramente o (OD) segurando o oftalmoscópio com a mão direita e, depois avalie o (OE) do examinado com o do examinador. E vice-versa. 8. Avalie os reflexos de Bruckner e compare o reflexo de cada olho. 9. Coloque-se a 50 cm em frente ao paciente (alinhado com o eixo e com oftalmoscópio em zero dioptrias). 10. Observa-se um fundo vermelho claro e contínuo. Qualquer opacidade será vista como um ponto negro que contrasta com o fundo de olho. 11. O examinador deve se aproximar com o oftalmoscópio bem próximo quanto possível da pupila do paciente, procurando localizar a papila, retina, meios intraoculares, localização das opacidades. 12. PUPILA: deve aparecer de cor vermelha mais ou menos intensa, e sem nenhuma opacidade. 13. RETINA: localize o disco óptico avaliando os vasos sanguíneos da retina. Examine a mácula e a retina peripapilar. Caso seja encontrado defeitos nas camada de fibras nervosas que ocorrem em casos de glaucoma, para aumentar o contraste da visualização utilize um filtro de absorção anérico. Sua maior ou menor pigmentação varia com a cor da pele do paciente. 14. MEIOS INTRAOCULARES: se existe alguma opacidade será vista como negra sobre o fundo vermelho. 15. LOCALIZAÇÃO DAS OPACIDADES: se existe uma opacidade localizá-la e determinar se é fixa ou móvel. No primeiro caso se moverá com o olho enquanto que outro continua movendo-se quando o olho está quieto. Assim mesmo, as opacidades móveis somente se localizam no vítreo ou câmara anterior. 16. ACHADOS OFTALMOSCÓPICOS DO GLAUCOMA: Assimetria de escavação, vasos tortuosos bordando a papila, hemorragia do disco, atrofia setorial das CFR, aumento progressivo do diâmetro da escavação, Afinamento do anel neuroretiniano maior na parte superior e mais baixo do que no temporal.
--	--

Fonte: Guia de Procedimentos clínicos, Faculdade Ratio (2018).

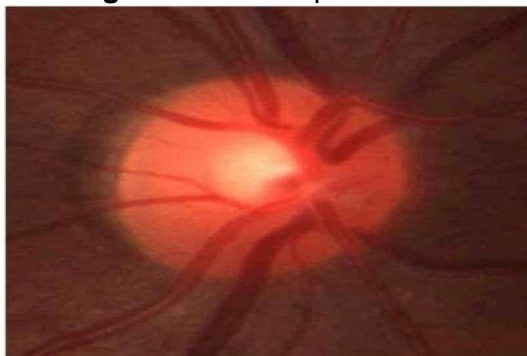
Os sinais característicos observados na oftalmoscopia do GPAF são a assimetria de escavação entre ambos os olhos, atrofia setorial da camada de fibras nervosas da retina, acréscimo concêntrico da escavação, aumento vertical da escavação, palidez do disco óptico, vasos em baioneta e início de hemorragia do disco (SUSANNA R, JR MEDEIROS FA, 2004).

Nos olhos que sofrem com GPAF no contexto geral os sinais são a exposição aparente da lamina crivosa, ângulo irido-corneano estreito, midríase na avaliação dos reflexos, uma escavação de nervo óptico maior que o normal, onde ocorre uma diminuição de celularidade da malha trabecular (MT) (ESQUIVEL; QUIRÓS, 2015).

Este protocolo nos permite uma avaliação compreensiva da parte estrutural, tornando possível focar e detectar o grau de severidade da doença avaliando as possíveis alterações e características anatômicas.

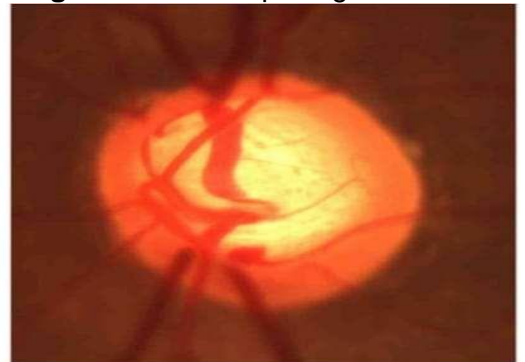
Quadro 11 - Características das estruturas anatômicas na avaliação clínica

Figura 6 - Disco óptico saudável



Fonte: ACHARYA , 2017

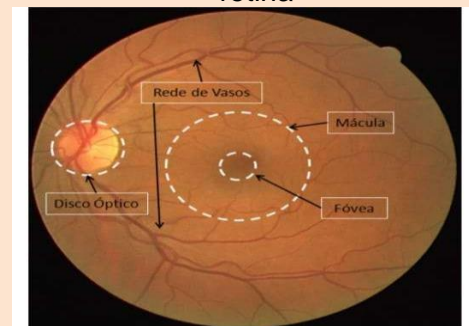
Figura 7 - Disco óptico glaucomatoso



Fonte: ACHARYA, 2017

Fundo de olho: Observaremos sua coloração e em geral seu conteúdo, pois não é normal ver manchas vermelhas, brancas ou amarelas no fundo de olho, devendo estar limpo de qualquer tipo de alteração (BECKER M, 2014).

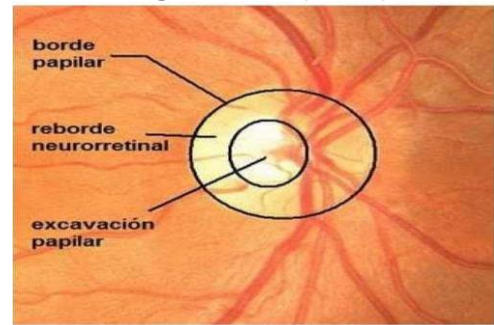
Figura 8 - Estruturas fisiológicas da retina



Fonte: VERAS, 2014

PAPILA: Observaremos suas bordas, a cor do disco (amarelo suave), o tamanho, a forma (redonda, ligeiramente ovalada vertical/horizontal), escavação que não deve alcançar nunca a borda do disco, a pulsação venosa (DUKER JS, 2011).

Figura 9 - Papila Óptica



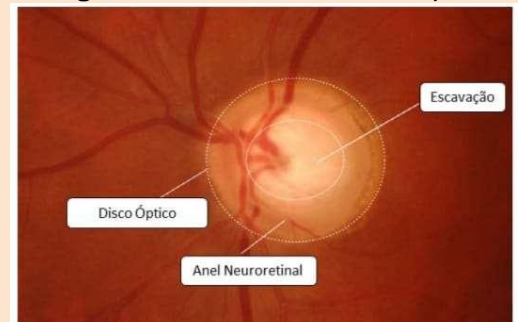
Fonte: ÓPTICO, Online

Escavação: Deve-se analisar a proporção do diâmetro da escavação em relação ao diâmetro da papila. Nos pacientes glaucomatosos a evolução da escavação pode inicialmente acontecer em dois padrões:

1. O tamanho da escavação aumenta uniformemente em todas as direções.
2. A escavação aumenta de forma localizada com formação de entalhes nos pólos superiores e principalmente inferiores.

Se a escavação do nervo óptico está grande, a pressão do olho um pouco mais alta que o convencional (BECKER M, 2014).

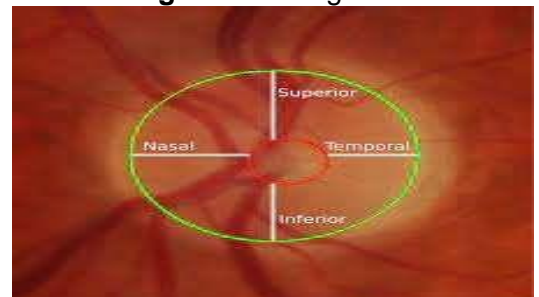
Figura 10 - Partes do disco óptico



Fonte: ÓPTICO, Online

Regra ISNT: De acordo os parâmetros consideram-se uma divisória entre a área do disco óptico e o deslocamento dos vasos, conforme a separação pela regra ISNT. A lesão glaucomatosa é percebida como afilamento do anel neural que pode ser generalizado ou localizado, podendo modificar a regra "ISNT". A perda localizada de rima neural é mais facilmente identificada por induzir uma quebra na regra "ISNT", com preferência pelas regiões temporal inferior e temporal superior do anel neural com aumento vertical da escavação (BARBOSA, 2010).

Figura 11 - Regra ISNT



Fonte: ÓPTICO, Online

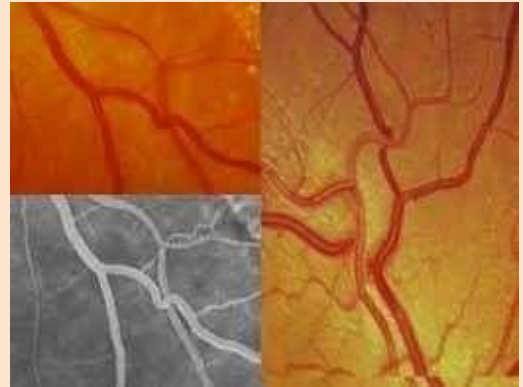
DIFERENÇA CLÍNICA DE ARTÉRIA E VEIA

A visualização direta permite diferenciá-los entre artérias e veias. Os vasos retinianos projetam-se radialmente a partir do disco óptico, com a veia acompanhando a artéria na maioria das vezes (MORGAN JE, 2015).

ARTÉRIA: Possuem uma cor vermelha brilhante e são mais finas, tem a função de transportar o oxigênio para camada media refletindo a luz produzindo um reflexo brilhante e central (KANSKI, 2013).

VEIAS: São mais espessas, possuem uma cor mais escura e não têm o reflexo. Seu trajeto ocorre partindo da região periférica unindo e aumentando o calibre conforme vai aproximando da papila. Devemos observar o percurso desde a papila até a periferia da retina. Verificar se as tortuosidades e os cruzamentos arteriovenosos, considerando que a espessura de duas artérias é equivalente a espessura de uma veia (BECKER M, MASTERSON K, 2014).

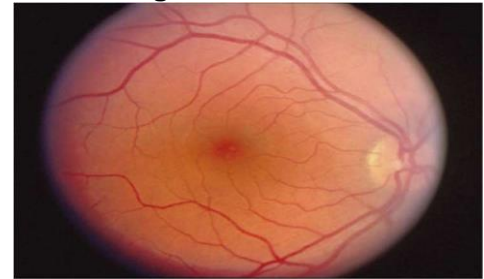
Figura 12 - Cruzamento arteriovenoso



Fonte: VERAS, 2014

MÁCULA: Focar a iluminação no disco óptico e, em seguida, movê-la para a região temporal o correspondente à localização da fóvea e da mácula. Devemos analisar o estado do brilho foveal, sua uniformidade, coloração e ausência de vasos (outro método é pedir ao paciente que olhe diretamente para a luz do oftalmoscópio): a mácula situa-se lateralmente ao disco óptico e possui brilho e coloração marrom, deve-se registrar qualquer anormalidade presente na área da macular (MORGAN JE, 2015).

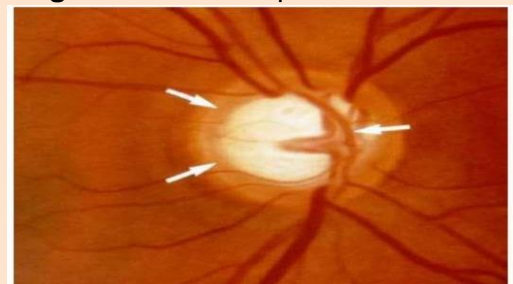
Figura 13 - Mácula



Fonte: Adaptado de (ZHANG, 2014)

DISCO ÓPTICO: Devemos examinar o disco óptico uma estrutura redonda de cor amarela alaranjado observando sua coloração, nitidez, tamanho e aspecto da escavação central. A pulsação da artéria central da retina é anormal, podendo ser vista em casos de aumento de pressão intraocular (MORGAN JE, 2015).

Figura 14 - Disco óptico e Anel Neural



Fonte: RAIZA, 2001

RELAÇÃO DA ESCAVAÇÃO / DISCO:

A escavação depende do tamanho papilar e da quantidade de fibras nervosas, para determinar o tamanho desta, é necessário especificar a relação da escavação e disco óptico, que indica o diâmetro da escavação como fração do diâmetro do disco óptico,

Segundo Bonomi L (2010), a assimetria no tamanho da escavação entre os dois olhos é um sinal de grande importância na suspeição de lesão glaucomatosa. Em indivíduos normais, o tamanho dos discos ópticos, em ambos os olhos, é geralmente similar, a não ser que haja diferença dos discos ópticos. Os discos ópticos maiores apresentam escavações maiores podendo, assim conforme esses requisitos levar o surgimento da assimetria em ambos os olhos em sujeitos normais (BONOMI L, 2010).

Portanto, quando os dois discos estão presentes de maneira semelhante, a presença de assimetria no tamanho da escavação é um forte sinal da presença de GPAF.

A oftalmoscopia abrange esse conjunto das principais observações das estruturas que irá fortalecer ou enfraquecer hipoteticamente o diagnóstico de glaucoma. Clinicamente na prática da oftalmoscopia, devemos optar também para observação cuidadosa do (1) nervo óptico e (2) retina central e periférica, pois durante o procedimento não somente detectamos o glaucoma, mas também é capaz de evidenciar a progressão da patologia, além de alertar o profissional o quadro leve, moderado e severo (SILVA, JV; FERREIRA, 2013).

Para avaliação do nervo óptico é sugerido realizar a sequencia das principais cinco principais etapas (regras) da avaliação do (NO) no glaucoma.

1. Observar o anel neuroretiniano e não a escavação, pois esta é influenciada pelo tamanho do disco óptico;
2. Observar a região peripapilar;
3. Observar a camada de fibras nervosas
4. Observar a lâmina cribiforme
5. Observar a presença de Hemorragias.

Em relação à avaliação da retina realiza-se a identificação das áreas de interesse, observando a região central e periférica, a ramificação dos vasos sanguíneos, detectando a presença ou não de diferentes tonalidades (MELLO, PAA, 2013)

O glaucoma causa danos estruturais mais aparentes no disco óptico e seu entorno, incluindo a retina. Uma das alterações mais visíveis é o alargamento da escavação em relação ao disco óptico e conseqüentemente diminuição do anel neuroretinal. Este é um dos principais parâmetros para o auxílio da suspeita diagnóstica (WEINREB RN, et al, 2015).

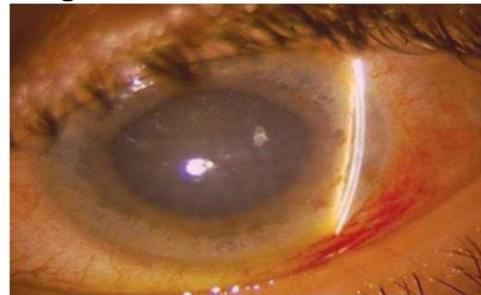
2.4.5 BIOMICROSCOPIA

Na biomicroscopia o exame deve ser realizado cuidadosamente buscando avaliar as condições da câmara anterior nos portadores de glaucoma, visando os sinais mais precisos para suspeita diagnóstica, como mostrado no quadro 12 (MORAES SILVA, 2009).

Quadro 12 - BIOMICROSCOPIA - Técnica de Van Herick

Objetivo: Identificar as devidas alterações da profundidade do ângulo da câmara anterior avaliando a passagem de drenagem do fluxo do humor aquoso e o ângulo iridocorneano.

Figura 17 - Sinais críticos do GAF



Fonte: LESKE, 2007

PROCEDIMENTO CLÍNICO

1. Paciente deve ser examinado sem correção.
2. Ajustar a altura do instrumento a uma posição cômoda para o paciente e para o examinador.
3. Colocar o espelho refletivo na posição do "click stop".
4. Peça ao paciente que coloque seu queixo no suporte para o queixo e a testa apoiada na barra superior.
5. Ajuste a altura alinhando o canto externo do ocular do paciente com a marca que tem na parte superior do suporte de a testa.
6. Inicie o procedimento com as primeiras técnicas: Difusa, paralelepípedo com uma magnificação de (6X OU 10 X).
7. Inicialmente o procedimento é realizado com a técnica de iluminação difusa avaliando a presença de qualquer alteração do segmento anterior.
8. Peça ao paciente que olhe na frente. Adicione a técnica do paralelepípedo em seguida à secção óptica, examinando a porção central da córnea em busca de opacidades e edemas corneanos.
9. Posicione o sistema de iluminação a 60° e 10X de magnificação e compare a espessura corneana (SC), dada pela seção óptica. O espaço escuro entre a secção óptica da córnea e íris corresponde ao humor aquoso.
10. Observe o ângulo da câmara anterior com a técnica de VAN HERICK.
11. Coloque o ângulo de iluminação à 60° no lado temporal da linha de fixação do paciente e uma magnificação média (16X ou 20X).
12. Focalize o limbo temporal da córnea e avalie a largura da sombra formada pela íris com a largura da secção óptica.
13. Pode-se avaliar a profundidade de câmara anterior estimando-se o risco de fechamento angular pelo método de Van Herick, utilizando-se um feixe de luz entre 2 e 4 mm focado no limbo temporal em um ângulo de 60°.
14. O cálculo deve ser realizado seguindo os parâmetros a espessura do espaço escuro, entre as duas imagens.

15. No teste são executadas três medições para se determinar ambos os ângulos de cada um dos olhos do paciente.

16. INTERPRETAÇÃO DA TÉCNICA:

SCAP = Sombra criada pela câmara anterior periférica

GCA = Espessura corneal aparente

GRAU 1: $SCAP < \frac{1}{4} GCA$

GRAU 2: $SCAP = \frac{1}{4} GCA$

GRAU 3: $SCAP > \frac{1}{4} e \frac{1}{2} GC$

GRAU 4: $SCAP > 1$.

17. Sinais Críticos: Ângulo fechado no olho envolvido, PIO agudamente elevado, edema microcístico da córnea, hiperemia, injeção ciliar, pupila midriática. Ocorrência de ângulo estreito ou ocluído no outro olho se for de etiologia primária.

18. Anotação: Anota-se o valor o grau conforme o sistema descrito por VAN HERICK.

Fonte: Desenvolvido pelo pesquisador (RAMOS SOUZA /2021)

A lâmpada de fenda auxilia na avaliação externa do olho, das camadas da córnea e verifica se está havendo passagem de luz pela pupila. Nesse caso, se a passagem de luz foi confirmada, significa que existem certos achados na biomicroscopia e que do ponto de vista prático pouco contribuem para as decisões clínicas do diagnóstico, principalmente pela subjetividade do exame (LESKE, 2007).

Para fazer esta estimativa é necessário colocar o sistema de iluminação posicionado à 60° para observação. O sistema projeta-se um corte óptico vertical (com amplitude mínima) perpendicular à córnea periférica, o mais próximo possível do limbo, enquanto o paciente mantém sua fixação em um ponto da posição primária do olhar. Isso faz com que, por um lado, tenhamos uma seção óptica que nos dá a espessura da córnea e o reflexo da luz projetada na íris. Essas duas imagens são utilizadas como referência para estimar a profundidade periférica do ângulo da câmara anterior (WILKE R ET AL, 2012).

Para observar o ângulo iridocorneal, o avaliador deve-se habituar a lâmpada de fenda a uma magnificação de 10X para comparar a espessura corneana (SC), dada pela seção óptica e a distância entre a borda posterior desta com a borda externa da imagem refletida.

O método da técnica de VAN HERICK, permite fotografar o olho de cada indivíduo, permitindo assim determinar a profundidade da câmara anterior e o

ângulo iridocorneano.

Durante o procedimento, a projeção criada na avaliação angular, produz-se duas imagens. O cálculo deve ser realizado seguindo os parâmetros a espessura do espaço escuro, entre as duas imagens. No teste são executadas três medições para se determinar ambos os ângulos de cada um dos olhos do paciente, de uma forma objetiva a profundidade da câmara anterior.

INTERPRETAÇÃO DA TÉCNICA:

SCAP = Sombra criada pela câmara anterior periférica

GCA = Espessura corneal aparente

- ✓ GRAU 1: $SCAP < \frac{1}{4} GCA$
- ✓ GRAU 2: $SCAP = \frac{1}{4} GCA$
- ✓ GRAU 3: $SCAP > \frac{1}{4} \text{ e } \frac{1}{2} GCA$
- ✓ GRAU 4: $SCAP > 1$.

Se a distância entre a borda posterior da seção óptica e a borda externa do reflexo da íris for igual ou maior que a espessura da córnea, é classificado como ângulo aberto incapaz de fechar ou Grau 4. Se a distância ou profundidade da câmara estiver entre um quarto e meio da espessura da córnea, o ângulo é incapaz de fechar e seria equivalente a um Grau 3. Se a amplitude for igual a um quarto do corte da córnea, é um ângulo de Grau 2 com possibilidade de fechamento e deve ser avaliado por gonioscopia. Se a profundidade da câmara anterior for inferior a um quarto da espessura da córnea, é um ângulo perigosamente estreito e de grau 1. Nos casos de sinéquias, seria classificado como Grau 0 (WILKE R ET AL, 2012).

Avaliação e quantificação do ângulo é determinada por graus de 1 a 4. Sendo grau 1 o mais estreito e o grau 4 o mais amplo. Para saber o grau realiza-se uma estimativa por comparação com amplitude do feixe luminoso da seção óptica sobre a córnea.

Nos portadores de GPAF o compromisso do fluxo do humor aquoso está entre a câmara anterior e posterior através do orifício pupilar onde apresenta um desequilíbrio de pressões entre as duas câmaras determinando uma convexidade anterior da íris e edema na córnea (KINGMAN S, 2012).

Esta etapa do exame da biomicroscopia presta ao exame geral da identificação dos principais sinais do segmento do anterior do GAF dentre os principais são hiperemia ocular, especificamente, injeção conjuntival, edema da

córnea, estreitamento da câmara anterior, tamanho e reação pupilar.

Mello (2013) afirma que avaliação da biomicroscopia é fundamental para identificar os seguintes sinais clínicos: Dor ciliar; Visão de halos coloridos em torno de luzes; Edema na córnea; Injeção ciliar severa; Pupila semimidiática; Vasos límbicos e conjuntivais dilatados (MELLO, 2013).

Baseado nesse contexto recomenda-se avaliar todas as condições e os possíveis resultados dos pacientes, pois existem numerosos factores etiológicos que podem provocar processos inflamatórios da superfície ocular no GAF tais como traumatismos, corpos estranhos, agentes químicos e infecções. Sendo assim uma história clínica rigorosa e um exame objectivo com lâmpada fenda são fundamentais para suspeita diagnóstica.

Desse modo, quando ficamos diante de um paciente com suspeita de glaucoma de ângulo fechado, e o mesmo apresenta sinais clínicos na biomicroscopia, como foi mencionado neste capítulo. Deve-se proceder com encaminhamento à um especialista para a realização de exame oftalmológico completo. O diagnóstico da doença, quando bem estabelecido, convém a dar o seguimento imediato para o tratamento, permitindo o melhor resultado para o paciente e reduzindo os possíveis prejuízos à visão.

2.4.6 TONOMETRIA

A tonometria é um exame utilizado para a mensuração da pressão intraocular (PIO), é simples, não invasivo e fornece valores necessários para o monitoramento do paciente (GELATT, 2014).

Para o auxílio do manejo clínico e a conclusão de um pré-diagnóstico de GAF, o profissional optometrista deve fazer a verificação da PIO através do tonômetro de rebound.


Segundo BETINJANE (2013), a tonometria de rebound é um método clínico constituído de propriedades eletromagnética e que sua aplicação é realizada de maneira não invasiva, ou seja essa técnica não ocasiona nenhum desconforto ao paciente e nem uso de anestésicos. Seu objetivo principal é a conclusão da mensuração da pressão intraocular, onde sua medição é

determinada através do tempo de desaceleração quando uma sonda toca na região da superfície corneana (BETINJANE, 2013).

A aplicação é realizada com o tonômetro posicionado em uma direção fixa até a córnea com auxílio de uma sonda descartável. Os olhos que apresentam uma PIO elevada geralmente causam uma desaceleração da sonda e um retorno breve ao instrumento.

Segundo o princípio óptico do aparelho, o resultado da PIO depende de como ocorre à reação da superfície corneana em relação à desaceleração da sonda. Quanto maior a pressão intraocular, menor será o tempo de desaceleração da sonda (GELATT, 2014).

Quadro 13 - Procedimento da tonometria

<p style="text-align: center;">TONOMETRIA DE REBOUND PROCEDIMENTO</p> <p>Figura 18 - Tonometria de REBOUND</p>  <p>Fonte: BROCK, 2014</p>	<ol style="list-style-type: none"> 1. Esse teste é realizado em um aparelho portátil e não necessita de lâmpada de fenda. 2. Paciente posicionado no eixo visual do examinador. 3. Ligar o equipamento. 4. Posicionar em direção fixa da córnea do paciente 5. Peça ao paciente que fixe seu olhar em direção à sonda do equipamento. 6. Lança um projétil de aço inoxidável revestido com uma capa plástica com uma ponta esférica, posicionada na córnea. 7. Aperte o botão RL três vezes, realizando assim três medições da PIO. 8. A sonda (descartável) é lançada através de uma mola propulsora que colabora na análise do resultado da desaceleração após o impacto. E então se faz o cálculo da pressão intraocular. 9. Anotação clínica: Anota-se o horário e o valor da PIO encontrada. Exemplo: 13H, 32/34 MMHG. 10. No GPAF A pressão intraocular estará elevada e pode chegar a 60 a 80 mmHg em um ataque agudo durante o procedimento.
--	--

Fonte: Desenvolvido pelo pesquisador (RAMOS SOUZA /2021)

Conforme o procedimento da técnica, o registro da PIO em função da desaceleração de uma sonda de haste é fundamental para o pré-diagnóstico de

glaucoma, o contato momentâneo e suave com a córnea registra a resposta da pressão se ela está normal ou não. A taxa de sonda rebatida em volta induz uma corrente que calcula o valor da PIO (MELLO, 2013).

O valor da PIO, obtido da tonometria de rebote conduzida pelo paciente é a média de três medições automáticas consecutivas. Todas as medições da PIO são realizadas com o paciente sentado em posição vertical, às mesmas são tomadas pelo o instrumento e dependendo dos valores encontrados é possível chegar à suspeita diagnóstica de GAF (BETINJANE, 2013).

Corroborando com esses dados, a tonometria de rebote pode gerar um fornecimento aos optometristas com amostra de resultados gerados para o controle da PIO e tomada de decisão clínica, tanto em pacientes com GAF quanto em casos de hipertensão ocular. Em casos suspeitos de glaucoma de tensão normal, a PIO medida pelo paciente, usando a tonometria de rebote, também pode ajudar a confirmar a existência de hipertensão ocular ou um possível surgimento de glaucoma crônico.

2.4.7 AVALIAÇÃO DE CAMPO VISUAL POR CONFRONTAÇÃO

O glaucoma é uma doença que depende de um conjunto de monitorização para o alcance do diagnóstico preciso. O presente capítulo está contextualizado na avaliação do campo visual. O exame do campo visual por confrontação consiste em estabelecer os limites angulares de toda área que é visível à um determinado ponto, deste das condições do campo visual até uma zona de espaço na qual o olho possui um certo grau de sensibilidade ou incapaz de enxergar (EDWARD J, 2018).

A campimetria por confrontação é uma avaliação do campo visual centrale periférico. Em muitas doenças, como glaucoma, por exemplo, a visão espacial torna-se reduzida e o funcionamento do globo ocular engloba uma série de alterações no campo visual como: a falta de percepção, redução da acuidade visual e escotomas que afetam o campo visual e interferem ou limitam o desempenho geral na execução de tarefas (COSTA, V.P, 2010).

Dentre as principais alterações encontradas no teste podemos ter um olhar clínico diferenciado para as regiões das áreas afetadas que estão

constituídas por uma ligeira assimetria de sensibilidade à luz e perda de profundidade de foco que geram um aumento da variabilidade de respostas entre os diferentes quadrantes durante o exame (CHANG, 2014).

O procedimento é aplicado de maneira estática, onde são apresentados uma sequência de estímulos (dedos das mãos) nas diversas localizações do campo visual, considerando que cada localização diferente possuem estímulos de várias luminosidades exigindo a colaboração e atenção do paciente na identificação dos estímulos e a conclusão do resultado.

Corroborando com essas informações, assim afirma SCHIMITI (2008) em relação à técnica de confrontação.

O campo visual é avaliado por confrontação com o auxílio do seu próprio dedo, que se movimenta sempre da periferia para o centro, no espaço mediano entre o olho do paciente e o olho do examinador. A fixação do paciente deve está no olho contralateral do examinador. Este teste, denominado exame de confrontação, consiste em rápido e informativo, ainda utilizado para testar o campo visual, e pode nos fornecer uma boa noção de seus limites e restrições patológicas (SCHIMITI 2008).

O teste tem o objetivo de identificar deficiências grosseiras do campo visual relacionados à visão central e periférica, acometido pelo glaucoma e por outras doenças do quiasma e radiações ópticas.

O examinador se posiciona na frente do paciente, e em seguida oclui um dos olhos do mesmo, com o olho oposto deve solicitar ao paciente perguntando se ele está ou não enxergando seus dedos nos diferentes pontos do campo visual, tomando o seu próprio campo como referência.

Para isso, devemos lançar a mão do examinador e realizar o seguinte protocolo clínico:

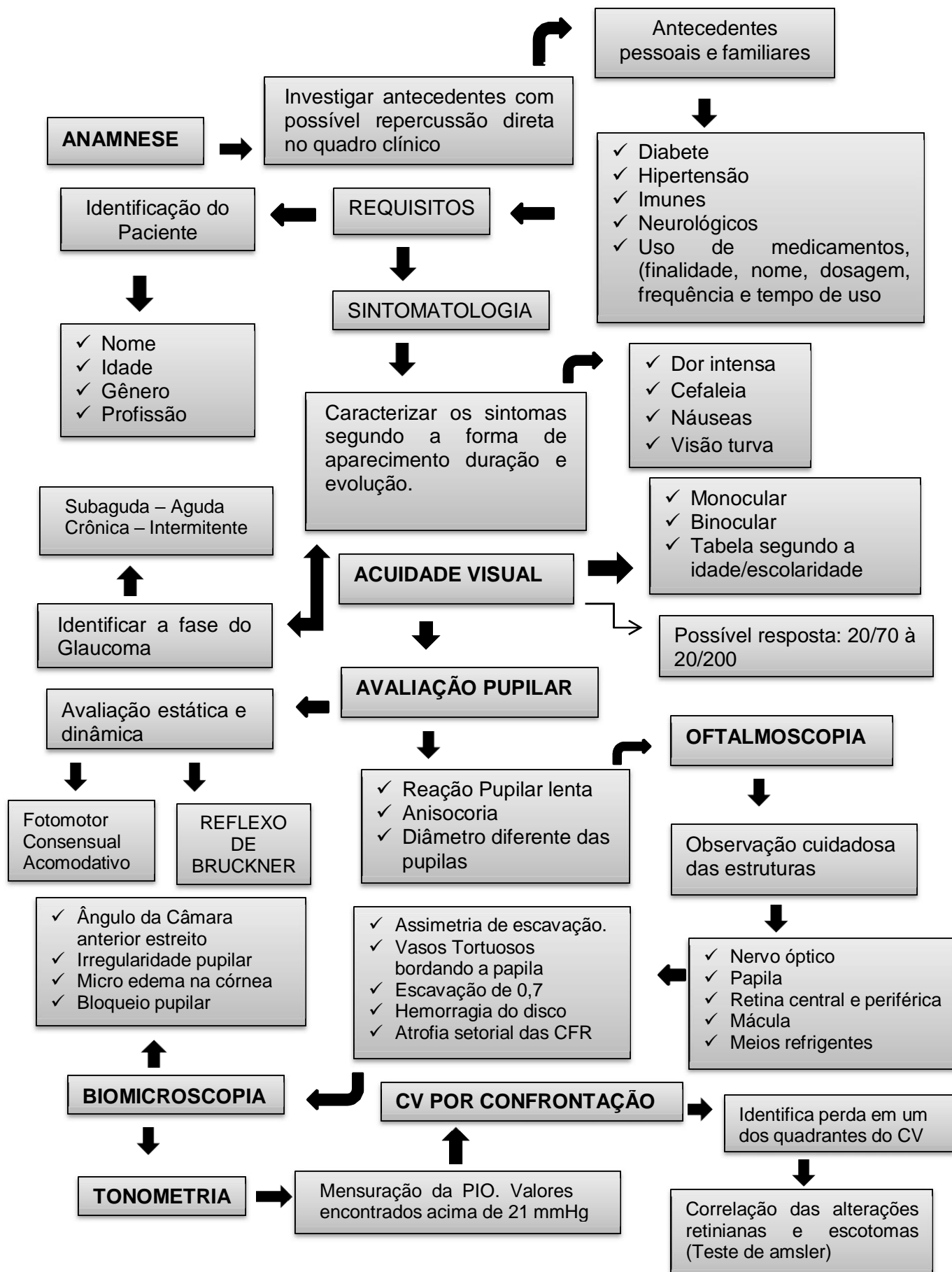
- ✓ Posicione o paciente no eixo visual e tenha certeza de que o olho não testado está coberto.
- ✓ Distância de trabalho: 1 metro.
- ✓ O examinador deve tampar seu olho de uma forma diretamente oposta ao olho do paciente ocluído.
- ✓ Peça ao paciente que ele fixe a visão em seu nariz ou em seu olho aberto.
- ✓ A identificação dos escotomas dá-se pela contagem dos dedos. Para isso, deve-se manter as mãos posicionadas ao meio caminho entre o examinador e o paciente em quadrantes opostos a cerca de 30° a partir da fixação central.
- ✓ Em seguida estenda e retire um dos dedos com uma das mãos em um quadrante do campo monocular.
- ✓ Peça ao paciente que reporte quantos dedos ele consegue enxergar e para evitar algum desequilíbrio, obtenha um número variante de dedos à 1, 2 e 5, e

mantenha os dedos testando lado a lado no plano frontal. Repita em todos os quadrantes, testando pelo menos duas vezes para confirmação.

Quando testamos o campo visual em sujeitos cooperantes e com suspeita de GAF. O campo visual pode apresentar modificações, dependendo da localização do defeito e de algum dano progressivo no nervo óptico. Estas alterações presentes nas diferentes localizações, nos tira a conclusão que o paciente pode ter sofrido alguma constrição ou trauma que levou o surgimento danos característicos visíveis no campo visual (SCHLAMP, 2006).

O resultado da avaliação por confrontação é considerado o método mais adequado para testar a existência da sensibilidade e como se encontra a integridade do funcionamento visual, geralmente ele deve ser aplicado duas vezes para confirmar se à existência de glaucoma, e para obter maiores informações clínicas da patologia, deve-se solicitar o exame de campimetria computadorizada à um especialista.

2.5 FLUXOGRAMA PARA SEGUIMENTO E MANEJO CLÍNICO



Quadro 14 - Resumo dos protocolos clínicos

<p style="text-align: center;">ANAMNESE</p>	<p>Série de perguntas feitas para o paciente com a finalidade de conhecer o motivo da consulta que por sua vez permite orientar o diagnóstico presuntivo do GAF.</p> <p>Deve-se estabelecer um interrogatório de perguntas, correlacionando o registro de informações obtidas durante o exame:</p> <ul style="list-style-type: none"> ✓ Qual o motivo da consulta? ✓ Quais os principais sintomas? ✓ Faz o uso de alguma medicação? ✓ Alguma vez você sofreu algum trauma, pancada ou infecção na região do globo ocular? <p>Correlacionar todos os dados de antecedentes gerais e pessoais, doenças oculares e sistêmicas. Anote os sintomas especificando a intensidade, tempo de evolução, com que associa a sintomatologia do glaucoma.</p>
<p style="text-align: center;">ACUIDADE VISUAL</p>	<ol style="list-style-type: none"> 1. O paciente deve sentado a uma distância específica da projeção ou monitor com a tabela usada; 2. Iniciar o procedimento monocularmente, ocluindo (OE) Olho esquerdo, avaliando o direito e vice-versa; 3. Pergunte ao paciente até que linha consegue enxergar nitidamente, repetir o processo no outro (OD) em seguida com (AO) abertos; 4. Caso o paciente não consiga realizar a leitura das letras à uma distância de 6 metros, posicione ele na metade da distância (3m), considerando a linha 20/200; 5. Se o paciente não consegue ver a (3m) aproxime a tabela na metade (1,5 m). 6. Se o paciente não enxergar os optotipos ou letras (visão menor que 20/400), verificar-se a visão através do conta-dedos; 7. Se o paciente não consegue identificar os dedos demonstrados, verificar a visão através de movimentos de mão; 8. Se o paciente não consegue enxergar o movimento da mão, usar a lanterna para verificar se há percepção ou não de luz; 9. Se o paciente esteja usando alguma correção, realize o procedimento com correção; 10. Tome a medida da acuidade visual para longe e perto; 11. Realize a anotação corretamente, conforme os valores das medidas encontradas.

<p>AVALIAÇÃO PUPILAR</p>	<ol style="list-style-type: none"> 1. Paciente deve estar sentado confortavelmente, olhando para um ponto de fixação em visão de longe (Tabela para visão de longe). 2. Com ajuda de uma luz da lanterna ou transiluminador, inicie o teste colocando a luz da lanterna no olho direito (OD) e observe o tamanho, velocidade e miose pupilar nesse olho. Este procedimento se conhece como resposta fotomotora. 3. Repita o procedimento incidindo a luz no (OE), observando o fotomotor do (OD). 4. Em seguida incida a luz no olho direito e avalie a resposta do olho esquerdo (OE) observe o tamanho, velocidade e miose. Este é o reflexo é conhecido como consensual ou indireto. 5. Repita o procedimento incidindo a luz no (OE), observando o consensual do (OD) duas vezes em seguida para confirmar o resultado. 6. Movimente a lanterna de um olho para outro rapidamente, deixando-a em cada olho de 3 a 5 segundos. Observe a direção da resposta (midríase e miose) e o tamanho de cada pupila no momento de incidir a luz. Este procedimento se denomina "Swinging". 7. Dando continuidade ao procedimento, coloque uma tabela de VP à 40 cm do paciente e peça ao mesmo que olhe na tabela de perto e observe se as pupilas fazem miose. Este é o reflexo acomodativo. 8. Durante o teste avalie se a pupila é redonda, simétrica, igualmente ativa. 9. Anotação clínica: Se os três reflexos estão presentes e ativos (reagentes) em ambos os olhos anote como: Presente e Reagente. 10. Na presença de alguma anormalidade no exame, anote o olho, tipo de alteração, se os reflexos estão ausentes ou no caso de assimetria meça e anote o olho e a diferença em milímetros.
<p>OFTALMOSCOPIA</p>	<ol style="list-style-type: none"> 1. Ambiente com iluminação reduzida para evitar a miose. 2. Paciente sentado confortavelmente. 3. Realizado sem dilação pupilar. 4. Distância de trabalho: 40 ou 50 cm 5. Na oftalmoscopia direta (A), o procedimento é realizado feito pedindo-se para que o paciente fixe um ponto a sua frente ao longe. 6. Oftalmoscópio com a lente em 0 (zero). 7. Avalie primeiramente o (OD) segurando o oftalmoscópio com a mão direita e, depois avalie o (OE) do examinado com o do examinador. E vice-versa. 8. Avalie os reflexos de Bruckner e compare o reflexo de cada olho.

	<ol style="list-style-type: none"> 9. Coloque-se a 50 cm em frente ao paciente (alinhado com o eixo e com oftalmoscópio em zero dioptrias). 10. Observa-se um fundo vermelho claro e contínuo. Qualquer opacidade será vista como um ponto negro que contrasta com o fundo de olho. 11. O examinador deve se aproximar com o oftalmoscópio bem próximo quanto possível da pupila do paciente, procurando localizar a papila, retina, meios intraoculares, localização das opacidades. 12. PUPILA: deve aparecer de cor vermelha mais ou menos intensa, e sem nenhuma opacidade. 13. RETINA: localize o disco óptico avaliando os vasos sanguíneos da retina. Examine a mácula e a retina peripapilar. Caso seja encontrado defeitos nas camada de fibras nervosas que ocorrem em casos de glaucoma, para aumentar o contraste da visualização utilize um filtro de absorção anérico. Sua maior ou menor pigmentação varia com a cor da pele do paciente. 14. MEIOS INTRAOCULARES: se existe alguma opacidade será vista como negra sobre o fundo vermelho. 15. LOCALIZAÇÃO DAS OPACIDADES: se existe uma opacidade localizá-la e determinar se é fixa ou móvel. No primeiro caso se moverá com o olho enquanto que outro continua movendo-se quando o olho está quieto. Assim mesmo, as opacidades móveis somente se localizam no vítreo ou câmara anterior. 16. ACHADOS OFTALMOSCÓPICOS DO GLAUCOMA: Assimetria de escavação, vasos tortuosos bordando a papila, hemorragia do disco, atrofia setorial das CFR, aumento progressivo do diâmetro da escavação, Afinamento do anel neuroretiniano maior na parte superior e mais baixo do que no temporal.
<p>BIOMICROSCOPIA</p>	<ol style="list-style-type: none"> 1. Paciente deve ser examinado sem correção. 2. Ajustar a altura do instrumento a uma posição cômoda para o paciente e para o examinador. 3. Colocar o espelho refletivo na posição do "click stop". 4. Peça ao paciente que coloque seu queixo no suporte para o queixo e a testa apoiada na barra superior. 5. Ajuste a altura alinhando o canto externo do ocular do paciente com a marca que tem na parte superior do suporte de a testa. 6. Inicie o procedimento com as primeiras técnicas: Difusa, paralelepípedo com uma magnificação de (6X OU 10 X).

	<ol style="list-style-type: none"> 7. Peça ao paciente que olhe na frente. Adicione a técnica do paralelepídeo em seguida à secção óptica, examinando a porção central da córnea em busca de opacidades e edemas corneanos. 8. Posicione o sistema de iluminação a 60° e 10X de magnificação e compare a espessura corneana (SC), dada pela seção óptica. O espaço escuro entre a secção óptica da córnea e íris corresponde ao humor aquoso. 9. Observe o ângulo da câmara anterior com a técnica de VAN HERICK. 10. O cálculo deve ser realizado seguindo os parâmetros a espessura do espaço escuro, entre as duas imagens. 11. No teste são executadas três medições para se determinar ambos os ângulos de cada um dos olhos do paciente. 12. INTERPRETAÇÃO DA TÉCNICA: <p>SCAP = Sombra criada pela câmara anterior periférica GCA = Espessura corneal aparente</p> <p>GRAU 1: SCAP < ¼ GCA GRAU 2: SCAP = ¼ GCA GRAU 3: SCAP > ¼ e ½ GCA GRAU 4: SCAP > 1.</p>
TONOMETRIA	<ol style="list-style-type: none"> 1. Esse teste é realizado em um aparelho portátil e não necessita de lâmpada de fenda. 2. Paciente posicionado no eixo visual do examinador. 3. Ligar o equipamento. 4. Posicionar em direção fixa da córnea do paciente 5. Peça ao paciente que fixe seu olhar em direção à sonda do equipamento. 6. Lança um projétil de aço inoxidável revestido com uma capa plástica com uma ponta esférica, posicionada na córnea. 7. Aperte o botão RL três vezes, realizando assim três medições da PIO. 8. A sonda (descartável) é lançada através de uma mola propulsora que colabora na análise do resultado da desaceleração após o impacto. E então se faz o cálculo da pressão intraocular. 9. Anotação clínica: Anota-se o horário e o valor da PIO encontrada. Exemplo: 13H, 32/34 MMHG. 10. No GPAF A pressão intraocular estará elevada e pode chegar a 60 a 80 mmHg em um ataque agudo durante o procedimento.
	<ol style="list-style-type: none"> 1. Posicione o paciente no eixo visual e tenha certeza de que o olho não testado está coberto. 2. Distância de trabalho: 1 metro.

CAMPO VISUAL	<ol style="list-style-type: none">3. O examinador deve tampar seu olho de uma forma diretamente oposta ao olho do paciente ocluído.4. Peça ao paciente que ele fixe a visão em seu nariz ou em seu olho aberto.5. A identificação dos escotomas dá-se pela contagem dos dedos. Para isso, deve-se manter as mãos posicionadas ao meio caminho entre o examinador e o paciente em quadrantes opostos a cerca de 30° a partir da fixação central.6. Em seguida estenda e retire um dos dedos com uma das mãos em um quadrante do campo monocular.7. Peça ao paciente que reporte quantos dedos ele consegue enxergar e para evitar algum desequilíbrio, obtenha um número variante de dedos à 1, 2 e 5, e mantenha os dedos testando lado a lado no plano frontal. Repita em todos os quadrantes, testando pelo menos duas vezes para confirmação.8. Consideramos um campo visual normal, quando não existem alterações na visão central e periférica de um determinado paciente.9. Em casos de glaucoma os pacientes apresentam defeitos em um dos quadrantes.10. Anotação clínica: É realizada em quadrantes e qual posição encontra-se o defeito no campo visual.
---------------------	---

Fonte: Desenvolvido pelo pesquisador (RAMOS SOUZA /2021)

3 CONSIDERAÇÕES FINAIS

A pesquisa apresentou a importância da patologia do glaucoma de ângulo fechado, no âmbito clínico optométrico e foi possível fazer uma comparação por meio da revisão bibliográfica com contexto geral e os outros tipos de glaucoma, somando os princípios utilizados e adquiridos como ferramenta para a suspeita diagnóstica da patologia.

Considerando os objetivos e a questão levantada, o trabalho demonstra através de literaturas autorais a descrição das principais características clínicas da existência adquiridas do GAF em pacientes incorre de alterações oculares e conseqüentemente, a presença do aumento da (PIO), ocasionando complicações na superfície ocular com destaque no desconforto e sequelas visuais.

Visando a atenção básica dos profissionais optometristas, os mesmos devem conhecer os protocolos clínicos e por meio do conhecimento teórico agir com praticidade na avaliação clínica para obtenção da suspeição diagnóstica por meio dos testes, executando-os nos pacientes que os procuram. Seguindo o protocolo do serviço, o paciente que apresenta sequelas adquiridas do glaucoma deverá receber o encaminhado para o atendimento médico.

Como recurso, aplicou-se a elaboração de um guia optométrico baseado nas práticas clínicas e na sequência de testes, onde possibilitam os profissionais utilizarem por meio do conhecimento teórico e embasamento nas práticas a identificação do GPAF.

Portanto o guia torna-se relevante não só pela temática do conhecimento teórico e das práticas clínicas, enfatiza também um avanço de forma cuidadosa para prevenção do GAF, visando não apenas a prioridade da saúde ocular, mas também a saúde de uma forma geral.

A proposta do guia a unifica os principais procedimentos clínicos, para uma linha de raciocínio objetivo, claro e eficiente perante a progressão incontrolável nos casos de GPAF, com uma avaliação cuidadosa, identificando os principais sinais e sintomas premonitórios típicos do glaucoma sendo eles antes ou durante as crises agudas e dolorosas manifestadas no globo ocular.

Assim analisando todas as condições e alterações patológicas detectadas através da instrução e orientação do guia correlacionando com as

informações colhidas na anamnese direcionada, fica-se constatado um melhor fornecimento para os profissionais optometristas.

Diante do que foi visto, destaca-se que, para identificar e prevenir os problemas glaucomatosos os pacientes precisam passar uma série de bateria de exames optométricos, e por esse motivo o guia abrange toda essa etapa estratégica para priorizar e direcionar em prática os cuidados de maneira eficiente o manejo clínico da doença. Levando em consideração a funcionalidade do comportamento visual no desenvolvimento da progressão do glaucoma, somando aos fundamentos da fisiopatologia e suas devidas características.

REFERÊNCIAS

ABEGG, P.T.; DA SILVA, L.L. **Controle de infecção hospitalar em unidade de terapia intensiva: estudo retrospectivo**. Ciências Biológicas e da Saúde, p. 47-58, 2011.

ANG LP, AUNG T. **Perda de campo visual do glaucoma primário de ângulo fechado: um estudo comparativo de doença sintomática e assintomática**. Ophthalmology, 2008.

ACHARYA, U.R; BHAT, S; ADELI, H. **Um novo algoritmo para detectar o risco de glaucoma usando texton e freatures de padrão de configuração local extraídos de imagens do Fundus**. Computers in Biology and Medicine, v.88, p.72-83, 2017.

AMERICAN ACADEMY OF OFTHALMOLOGY **Glaucoma Panel. Diretrizes de padrão de prática preferencial. Fechamento de ângulo primário**, p. 56-74, 2012.

ANTONIO GGMV. **Programa de assistência aos portadores de glaucoma**, 2008.

AMBRÓSIO JÚNIOR R, **Topografia e tomografia da córnea e segmento anterior: atualização propedêutica em cirurgia refrativa**. Rio de Janeiro: Cultura Médica; 2006. p.141-149.

BRAGHINI, C.A. **Mestre em genética e Biologia Molecular: Avaliação de alelos mutantes de dois genes MYOC E CYYP1B1 em pacientes com glaucoma**. 2012, p. 51-52.

BARBOSA CP, Angelini PF, Schor P, Paranhos A. **Razão Escavação / Disco Simulada: uma ferramenta para oftalmologistas**. Arq Bras Oftalmol. 2010; 73 (4): 320-2.

BONOMI L, **Epidemiologia do ângulo fechado, glaucoma**. 16ª Edição/ 2010 – 96 páginas.

BROMAN AT. **Influência da estrutura da córnea, capacidade de resposta da córnea e outros parâmetros oculares na medição tonométrica da pressão intraocular**. J Glaucoma. 2007.

BETINJANE, A. J. **Tonometria, tonografia e testes de sobrecarga**. In: YAMANE, R. Semiologia ocular. 6. ed. Rio de Janeiro. Cultura Médica. 2013. p.183-191.

BECKER M, MASTERSON K, DELAVELLE. **Imagem do nervo óptico**. Eur. J. Radiol, 74, páginas 299-315; 2014.

BERGAMIN; KARDON, R. **Reflexo da pupila à luz em olhos normais e doentes: diagnóstico de disfunção visual usando particionamento da**

forma de onda. Ophthalmology p. 106-110; 2009

BROCK, R; **Índice de risco de glaucoma: detecção automatizada de glaucoma a partir de imagens coloridas do fundo de olho.** Análise de imagens médicas. V.14, p.471-480, 2010.

CONGDON NG, FRIEDMAN DS. **Glaucoma de ângulo fechado: impacto, etiologia, diagnóstico e tratamento.** Ophthalmol. 2ª Ed, p. 73, 2008.

CALIXTO, N.; CRONEMBERGER, S. **Glaucomas Associados a Anomalias Congênitas.** Editores: MELLO, P.A.A.; R.M.; ALMEIDA, H.G., 4ª Ed. Rio de Janeiro, 2016, p.135-161.

CARLSON, Nancy; KURTZ, D. **Procedimientos clínicos en el examen visual.** Madrid: Rogar, 2009.

CARLSON, **Incidência do aumento de glaucoma: a deficiência visual,** 3ª Ed página 546-548, 2016.

COLEMAN AL E MIGLIOR S. **Fatores de risco para início e progressão do glaucoma.** Pesquisa de Oftalmologia. 3ª Ed; p. 56-63; 2015.

COSTA, V.P. **Perimetria Computadorizada, abordagem do campo visual - um guia básico de interpretação,** 5º Ed. Rio de Janeiro, 2010.

CHEN y CHANG, Yue-Cune. **Meta-análise da precisão do diagnóstico de glaucoma OCT método tecnológico.** Optometria e Vision Science, v. 91, n. 9, pág. 1129-1139, 2014.

CARVALHO CA, **Estudo ecométrico do diagnóstico entre os diferentes tipos de glaucoma e sua importância clínica,** 5ª Ed. p. 46-58, Ophthalmol, 2008.

COOK C, FOSTER P. **Epidemiologia do glaucoma: o que há de novo?** Editor: Lata. J. 4ª Ed. 4, p.223-226, Ophthalmol 2012.

CASSON, R. J. **Definição de glaucoma: conceitos clínicos e experimentais.** Clinical e Experimental Ophthalmology. 4ª Ed. Nova Iorque. P.341-349, 2012.

CORBETT JJ. **Um estudo de caso-controle do Glaucoma de tensão normal.** Arquivo Brasileiro Oftalmol. 2013; página 79.

DRASDO, N. et al. Óptica ocular, **eletroretinografia e glaucoma primário de ângulo aberto.** Oph Phys Optics, v.22, p.355- 356, 2013.

DELIZOICOV, D.; ANGOTTI, J. A.; PERNAMBUCO, M. M. **Ensino de ciências: fundamentos e métodos.** São Paulo: Cortez, 2002.

DUKER, Clinical Procedures for Ocular Examination, 3ª edição, páginas 203-207, Estados Unidos, 2011.

EGBERT, PR. **Glaucoma na África Ocidental: um problema negligenciado.** British Journal of Ophthalmology 2002.

E.A. Maul, H.D. Jampel. **Rastreamento de glaucoma no mundo real.** Ophthalmology-página, 117, 2010.

ESQUIVEL, O. C., QUIRÓS, A. G. **Glaucoma semiologia.** Rev. médica de Costa Rica. v. 615/ 2015.- páginas 517.

FOSTER PJ. **A epidemiologia do fechamento angular primário e neuropatia óptica glaucomatosa associada.** Ophthalmol 2005, 2ª Ed 17; p. 54-9.

FOSTER PJ. **Epidemiologia do fechamento angular primário e neuropatia glaucomatosa** Semin Ophthalmol 2010; 5ª Ed; página 56.

FERRARI GL, MARQUES JL, TEFAYE S **Usando pupilometria dinâmica como uma ferramenta de triagem simples para detectar neuropatia**, 3ª ed. p.87-90, 2010.

GIL, A. C. **Metodologia do ensino superior.** 3. ed. São Paulo: Atlas, 2010.

GELATT, K.N. **Exame oftálmico e procedimentos diagnósticos.** 2ª Ed. p. 45-48. 2014.

GOLDBERG I. **Relação entre pressão intraocular e preservação do campo visual no glaucoma.** Ophthalmol. 2003; 2ª Ed. p. 53–7.

GORDON MO, BEISER JA, **The Ocular Hypertension Treatment Study: fatores de base que predizem o início do glaucoma primário de ângulo aberto.** Estados Unidos 2010; 14ª Ed; p. 714-30.

HITCHINGS, R. A. **Normal-Tension Glaucoma.** Editores: MYRON, Y; DUKER, J. Ophthalmology - 2009.

KINGMAN S. **Glaucoma é a segunda maior causa de cegueira em todo o mundo.** Health Organ 2012; p. 82: 887.

KANSAL, Vinay et al. **Tomografia de coerência óptica para diagnóstico de glaucoma: uma meta-análise baseada em evidências.** V. 13; p. 45-48; 2018.

LUCE. **Determinação das propriedades biomecânicas in vivo da córnea com analisador da resposta ocular**, 1ª Ed; p. 156-160; 2005.

LESKE CM, CONNELL MAS. **Fatores de risco para glaucoma de ângulo aberto.** Arch Ophthalmol, 2007; p. 918-24.

JACK J. KANSKI; BRAD BOWLING. **Oftalmologia Clínica.** Editora: Elsevier. 7ª Ed. 920 páginas, 2013.

MANDAL AK, CHAKRABARTI D. **Atualização sobre glaucoma congênito.**

Indian J Ophthalmol. Rio de Janeiro 2011; 4ª ed. pg.148-157.

MAKANI, S.JOHNSON, G., et al. (2016). **“Nervous function after righthemispherectomy.** NeurologyNeurosurg. 103, 298–303.

MELLO, PAA. et al. **Glaucoma.** 3. ed. Rio de Janeiro: Cultura médica: Guanabara Koogan, 2013.

MONTENEGRO, M. (2010). **Glaucoma agudo de ângulo cerrado.** Bogotá: Fundación Santa Fe de Bogotá, Albarra

MASLAND, R. H. **Plano fundamental da retina.** 4ª Ed. 4; p.877-86, 2008.

MORAES SILVA MRB. **Picos de pressão intraocular: comparação entre curva tensional diária, minicurva e medida da pressão intra-ocular.** Oftalmol 2009; p. 127-31.

MENESES, A.M. d. A.R. **Fisiopatologia do glaucoma de ângulo fechado: novos mecanismos.** Tese – Universidade do Porto Mestrado Integrado em Medicina. Porto, 2012.

M.G. GREEN, **Quão significativa é uma história familiar de glaucoma. Experiência do Estudo de Herança de Glaucoma na Tasmânia.** Clin Exp Ophthalmol. 2007. Ed. 3, pág. 793-799

PATERSON, editors Drug mechanisms in glaucoma. Boston: Little Brown; 2011.

PODOLSKY MILLER, Glaucoma. **Simpósio sobre redução visual em glaucoma,** 2004; 8ª Ed. p. 25-34.

PARANHOS JÚNIOR, **3º Consenso Brasileiro Glaucoma,** São Paulo: sociedade brasileira de glaucoma, 2009.

PIZZIRANI, S. et al. **Fatores patológicos envolvidos com o início tardio do glaucoma.** 2008.

MORGAN JE. **Estrutura da cabeça do nervo óptico no glaucoma: astrócitos como mediadores do dano axonal.** Eye (Lond) 2015; 7ª Ed; p. 437– 44.

QUIGLEY HA, BROMAN AT. **O número de pessoas com glaucoma em todo o mundo em 2010 e 2020.** Ophthalmol 2006; 5ª Ed; 265 páginas.

RAIZA, Ana Carolina Pasquini. **Perda Visual Crônica.** Rio de Janeiro, 2001.

ROCKWOOD, EDWARD J. **Glaucoma do ângulo fechado.** 2018. Trans Am Ophthalmol Soc 2018; p. 102-107.

RODRIGUEZ, M. **Notícias no tratamento médico do glaucoma.** Jornal Cubano de Oftalmologia, 2004.

- RIECK J. **A patogênese do glaucoma na interação com o sistema imunológico.** Invest Ophthalmol Vision 2013; 2ª Ed; p. 405.
- RUBIN RM. **Neuropatia óptica relacionada a danos traumáticos.** In: Levin LA, Arnold AC, editores. Neuro Ophthalmology - The Practical Guide. Nova York: Tema; 2005.
- RAFAEL MUCI-MENDOZA, **Exploración semiológica del fondo ocular y del ojo y sus anexos** Pág. 99, Copyright 2015.
- SOUZA, Antônio Carlos de. **TCC: métodos e técnicas**, 2007.
- SILVA MR. **O Ensino da Oftalmologia no glaucoma.** Rev. Brasileira: Cultural Oftalmol. 2016; 3ª Ed; p. 68-73.
- SILVA, JV; FERREIRA, BFA; PINTO, HSR. **Princípios da oftalmologia: fundoscopia direta.** 2013.
- SUSANNA R, JR MEDEIROS FA, **Nervo óptico no glaucoma**, Rio de Janeiro: Cultura médica, 2004.
- SARFARAZI; STOILOV, **Genética molecular do glaucoma congênito primário.** Olho. v. 14, p.422-428; 2000.
- SCHLAMP CL. **A perda progressiva de células ganglionares e degeneração do nervo óptico e condições variável e assimétrica.** 7ªEd; p. 45-52; 2006.
- SCHIMITI, R.B.; COSTA, V.P. **Exame do Campo Visual.** 2ª Ed, New York, 2008.
- M.L.V.; DANTAS, A.M. **Oftalmologia Clínica**, 4. ed. Rio de Janeiro: Cultura Médica, 2008. p.47-61.
- SOLIMAN MAHDY MA. **Terapia genética no glaucoma - parte I: mecanismos básicos e genéticas moleculares;** 2010; 3ª Ed; p.24-27.
- WEINREB RN, KHAW PT. **Glaucoma primário de ângulo aberto e fechado.** Lanceta. v.17; 3ª Ed.; p.11-20. 2015.
- WILKE R, BURKHARD W, **“Van Herick’s Method for the Estimation of the Chamber Angle”**, Carl Zeiss Meditec AG Publication-No. p. 343-346, 2012.
- WRIGHT C, TAWFIK MA. . **Glaucoma primário de ângulo fechado: uma atualização.** Acta Ophthalmol. 2016; 3ªEd; 217-225.
- VERAS, R.d M.S **Deteção e segmentação de estruturas em imagens médicas da retina.** 2014.
- YANOFF M, DUKER JS. **Oftalmologia.** 3º Ed. Rio de Janeiro: Elsevier, 2011.

APÊNDICE – CARTA DE ANUÊNCIA

CARTA DE ANUÊNCIA DO PROFESSOR ORIENTADOR SOBRE A CORREÇÃO DA VERSÃO FINAL DO TCC II DO CURSO SUPERIOR DE TECNOLOGIA EM OPTOMETRIA

À Coordenação Acadêmica do Curso Superior de Tecnologia em
Optometria.

Tendo conhecido as normas que regulamentam a elaboração de Trabalho de Conclusão do Curso II (TCC II) na Área de Saúde da Faculdade RATIO, aprovados pelo Conselho Superior (CONSUP), venho declarar que estou de acordo com as CORREÇÕES da VERSÃO FINAL DO TRABALHO DE CONCLUSÃO CURSO do (a) discente: **Petysson Carlos Souza Ramos**, matrícula N° 20181002309, o Trabalho de Conclusão de Curso **Tecnólogo em Optometria**, telefone: (85) 996060976; e-mail: petyssoncarloshistoria@gmail.com o qual apresentou intitulado: **Guia Optométrico para pacientes com Glaucoma de Ângulo Fechado**.

De acordo com o Regulamento do TCC, estou ciente que a entrega da cópia está idêntica e que será entregue a coordenação de curso para o lançamento da nota final da disciplina.

Fortaleza, 09 de agosto de 2021.

Atenciosamente,


Bibiana Andrea Pulido Pfeiffer.

Antônio Adailson de Sousa Silva